



Универзитет у Крагујевцу
Факултет медицинских наука
Интегрисане академске студије медицине
Катедра за Хистологију и ембриологију

ЕПИТЕЛНО ТКИВО

друга недеља наставе

ТКИВА

Ткива

- n Људско тело садржи око 200 типова ћелија које се на различите начине удружују и заједно са својим екстрацелуларним матриксом формирају веће системе назване **ткива**.

- n Постоје четири основне врсте ткива:
- n **Епително ткиво**
Састављено од густо збијених ћелија. Облажу површину тела и шупљине унутрашњих органа и чине паренхим егзокриних и ендокриних жлезда.
- n **Везивно ткиво**
Садржи велику количину екстрацелуларног матрикса. Пружа потпору осталим ткивима.
- n **Мишићно ткиво**
Састављено од контрактилних ћелија – миоцита.
- n **Нервно ткиво**
Садржи неуроне и неуроглију.

Епително ткиво

Епително ткиво

- **Епители** облажу површину људског тела и свих телесних шупљина.
- Потичу од сва три клицина листа: **ектодерма**, **мезодерма** и **ендодерма**.
- Епително ткиво је прво ткиво које настаје током ембриогенезе и служи као супстрат за развој осталих ткива људског организма.
- Током ембриогенезе, **понирањем епитела унутар везивног ткива** (које је испод епитела) формирају се **егзокрине** и **ендокрине жлезде**.

Карактеристике епителних ткива

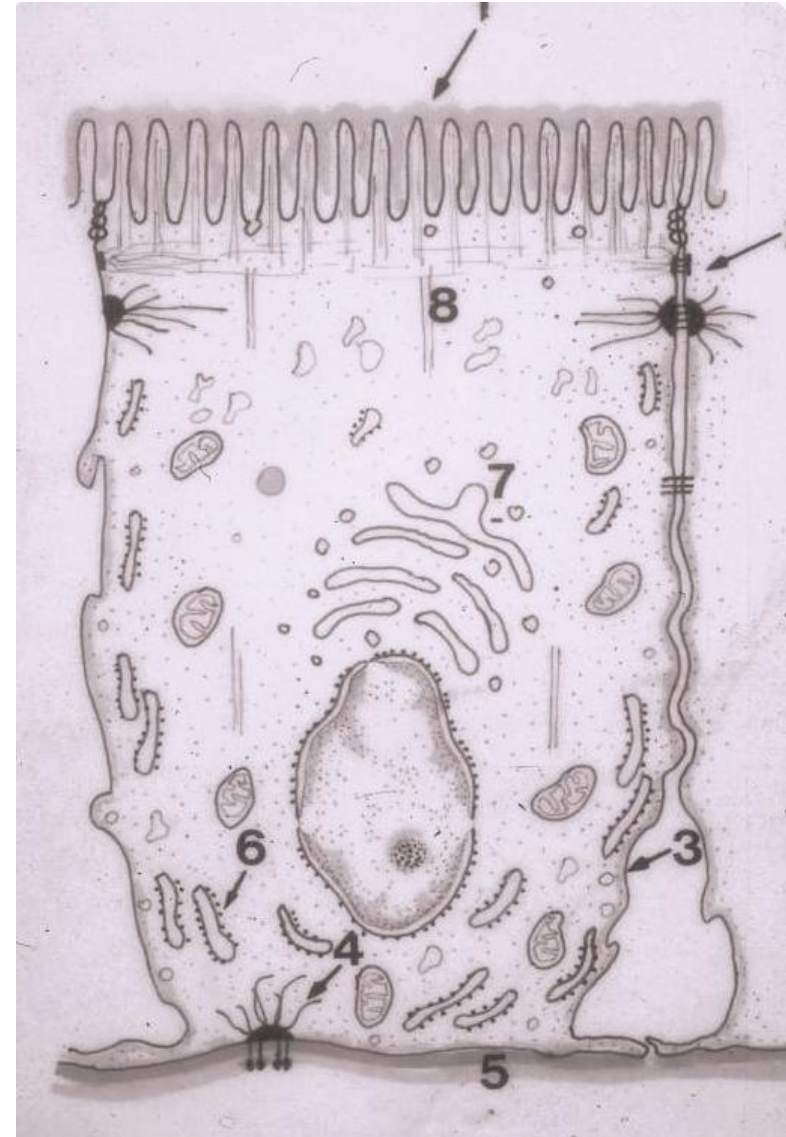
- Епители се састоје од **густо збијених међусобно повезаних ћелија**.
- Између епителних ћелија налазе се **узани међућелијски простори** са **малом количином екстрацелуларног матрикса**.
- Епители **нису васкуларизовани**, ћелије се хране дифузијом кисеоника и хранљивих материја из околног везива.
- Епителне ћелије леже на **базалној мембрани**.
- Могу да буду распоређене у једном или у више слојева.
- Имају **пљоснат**, **коцкаст** или **цилиндричан облик**, као и читав низ прелазних форми.
- На облик ћелија утичу **густ распоред** и **притисци** које ћелије врше једна на другу.

Функције епитела

- Епително ткиво има низ значајних функција:
- **Протективна** – штити дубља ткива од механичких, хемијских и биолошких патогених фактора
- **Апсорпција** – хранљивих супстанци у цревима, јона у бубрежним тубулима...
- **Секреција** – хормона, ензима, слузи, зноја...
- **Рецепторска** (неуроепители) – пријем звука, мириса, укуса...
- **Трансцелуларни транспорт**
- **Контрактилна** (миоепители)

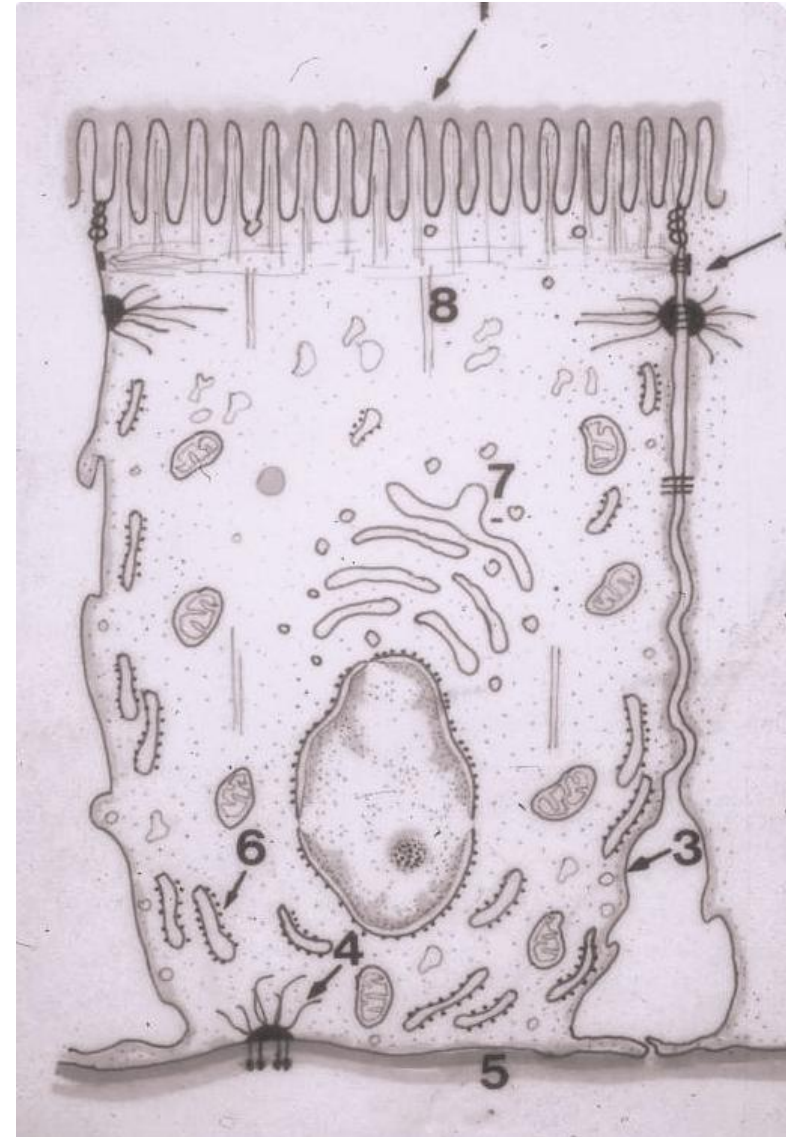
Поларизованост епителне ћелије

- У већини епитела ћелије су **поларизоване**, што значи да се део ћелије ближи подлози (**базални пол**) разликује од њеног површинског дела (**апикални пол**).
- Разлике између два пола условљене су **позицијом једра** и **различитом дистрибуцијом** органела, инклузија и елемената цитоскелета.



Поларизованост епителне ћелије

- Плазмалема епителних ћелија уобичајено се дели на:
- Апикални
- Латерални
- Базални одељак



**Апикални одељак
епителне ћелије**

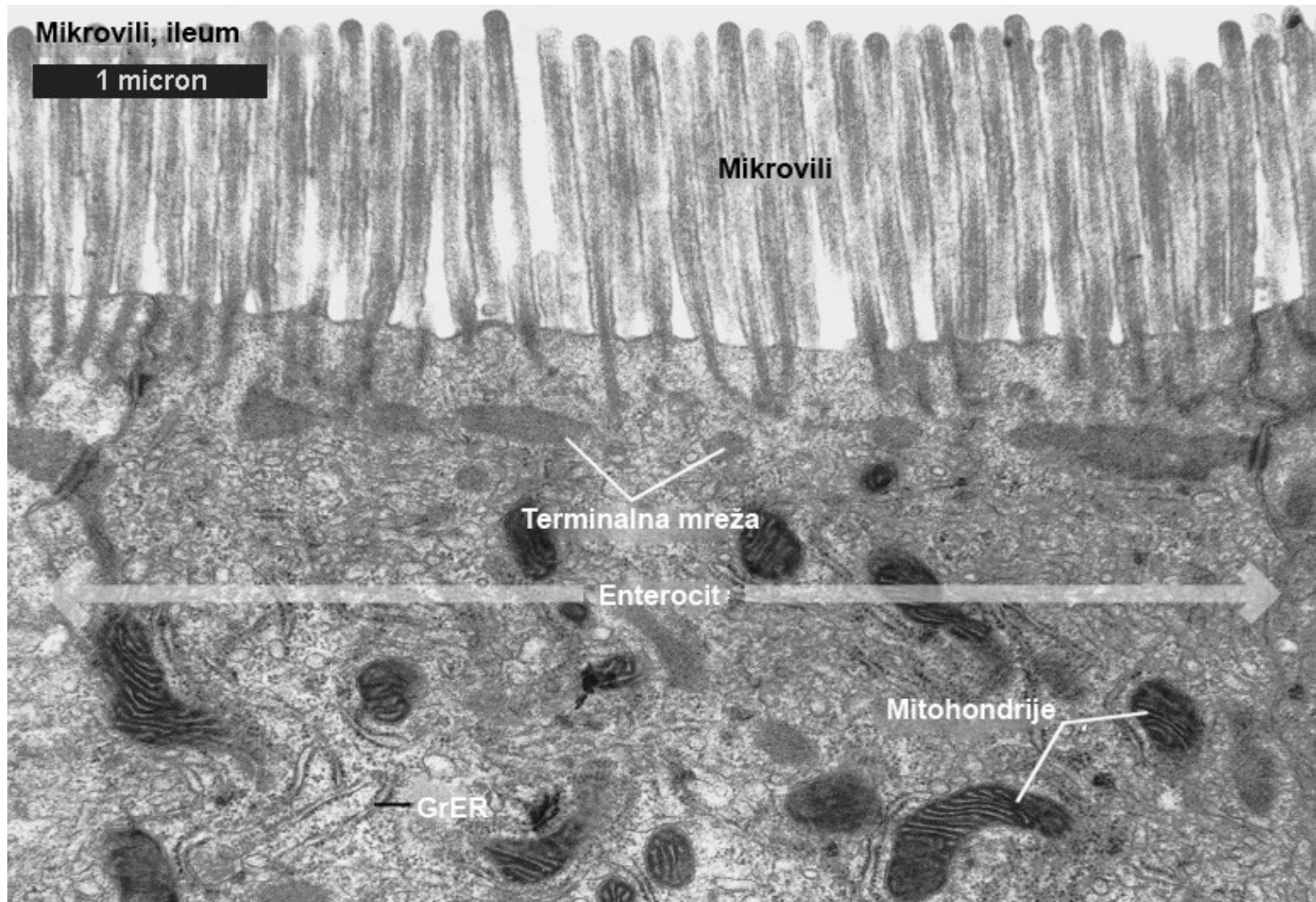
Специјализације апикалног одељка

- **Плазмалема апикалног домена** садржи велику количину гликолипида и холестерола, јонских канала, као и ензиме и протеине носаче укључене у транспорт различитих супстанци.
- Код неких епитела, површина је заштићена спољашњим омотачима – **гликокаликсом** и **мукусом**.
- **Апикални домен** у контакту је са луменским садржајем.
- У циљу ефикаснијег обављања својих функција, неке епителне ћелије на својој површини поседују **специјализације** чији број, величина и структура зависе од **функције саме ћелије**.
- На апикалном одељку могу да се нађу следеће специјализације:
 - **Микровили** (микроресице)
 - **Стереоцилије**
 - **Киноцилије** (трепље)
 - **Флагеле**

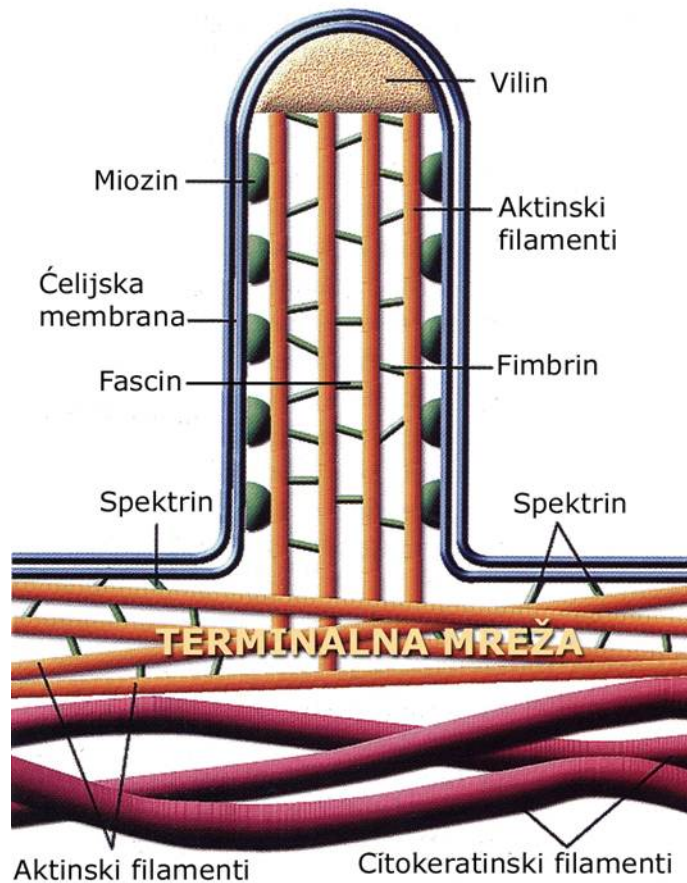
Микровили

- Микровили су fine прстолике пројекције плазмалеме (код нефроцита: четкасти покров – **brush border**; код ентероцита: пругаст покров – **striated border**).
- Сређу се на **апикалној (луменској) страни епитела** многих ћелија, а најизраженије су код **енетероцита** и **проксималних тубулоцита**.
- Повећавају апикалну површину 30 пута.
- Дужине су 0.5-1 μm .
- У просеку има око 3000 микровила по ћелији.
- **Стереоцилије** се од микровила разликују само **по дужини**.
- Стереоцилије се налазе на **луменској површини цилиндричних ћелија мушких полних путева** (учествују у апсорпцији садржаја) и код **вестибуларних** и **аудиорецепторских ћелија унутрашњег ува** (механорецептори).

Микровили



Микровили



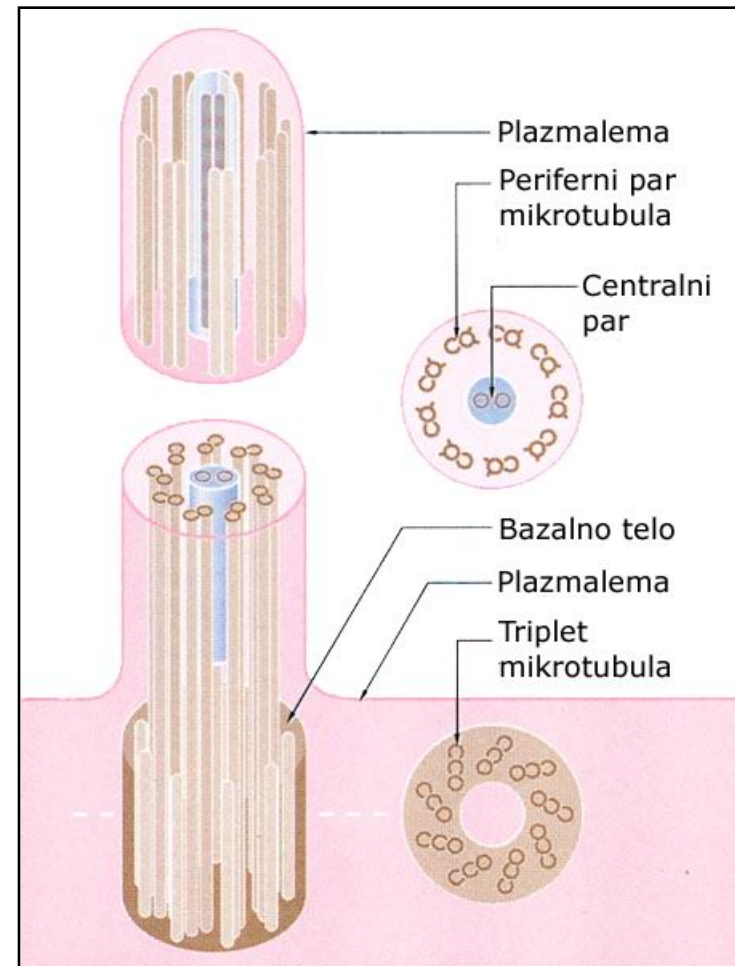
Мрежа актинских филамената и актин везујућих протеина у структури микровила и стереоцилија омогућава њихово скраћивање и издуживање.

Киноцилије (трепље)

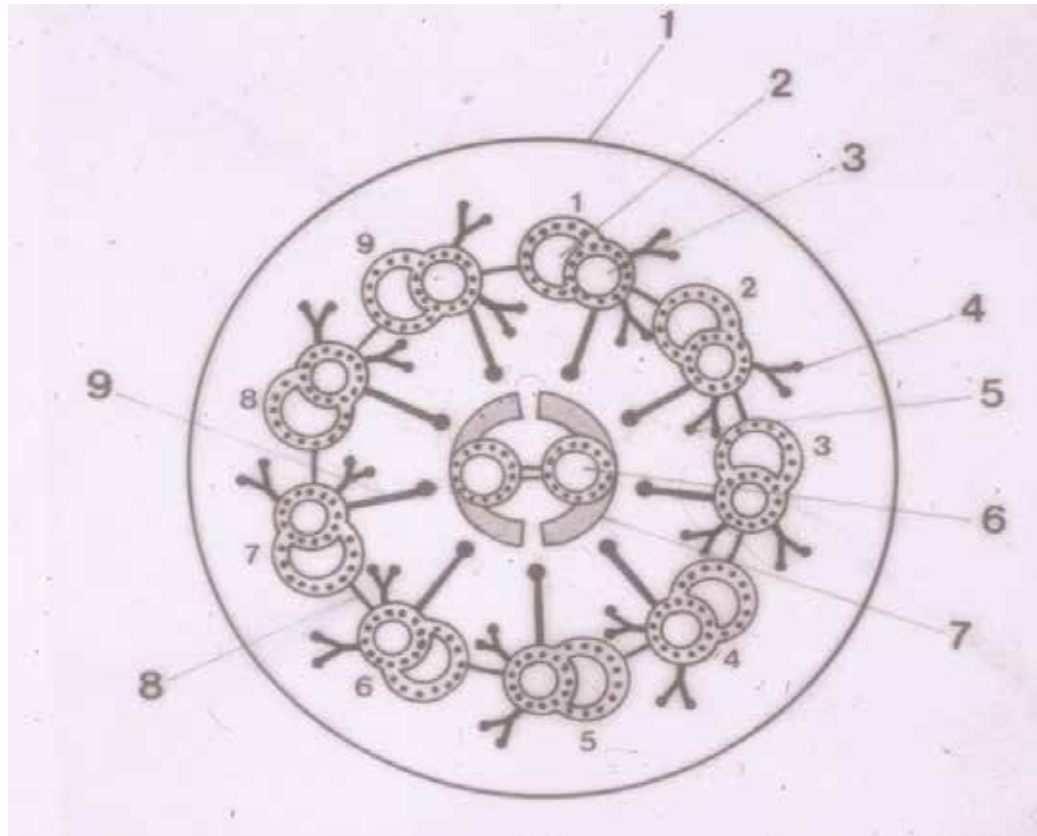
- n **Киноцилије** су покретне специјализације апикалног домена неких ћелија попут:
 - цилиндричних ћелија респираторног епитела
 - ћелија у епителу јајовода
- n Дужина киноцилије је 7-10 mm.
- n Просечно има 300 киноцилија по ћелији
- n **Флагеле** су сличне структуре као киноцилије, само су знатно **дуже од њих**.
- n Налазе се у репу сперматозоида коме обезбеђују покретљивост.

Киноцилија

- У саставу киноцилија и флагела микротубули су груписани у 9 периферних парова са још једним централном постављеним паром.
- Парови су повезани помоћу протеина **нексина** и асоцирани са моторним протеином **динеином**.

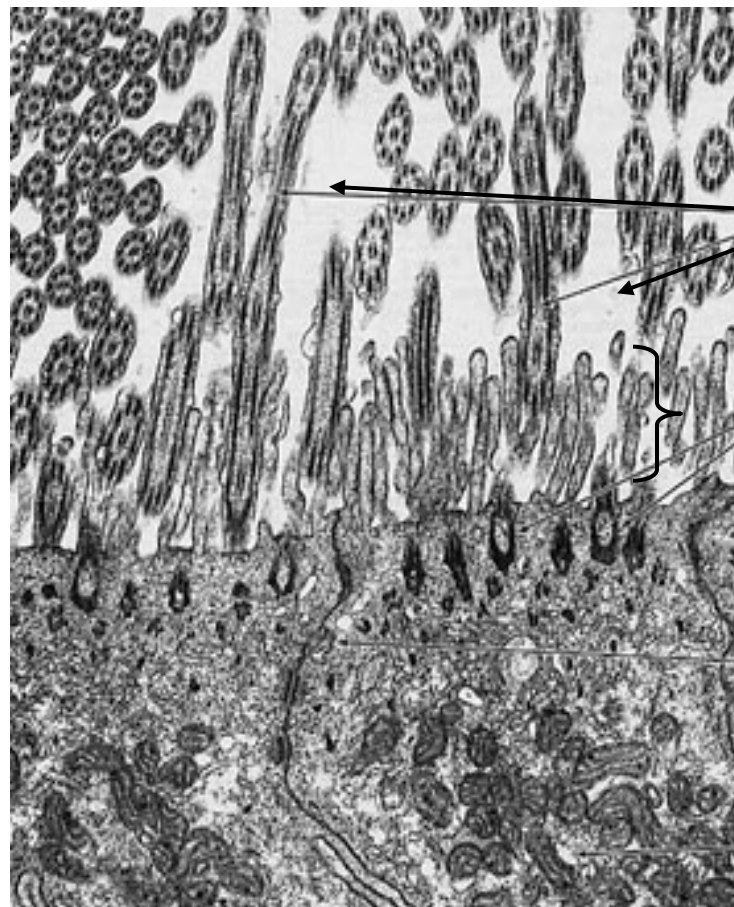
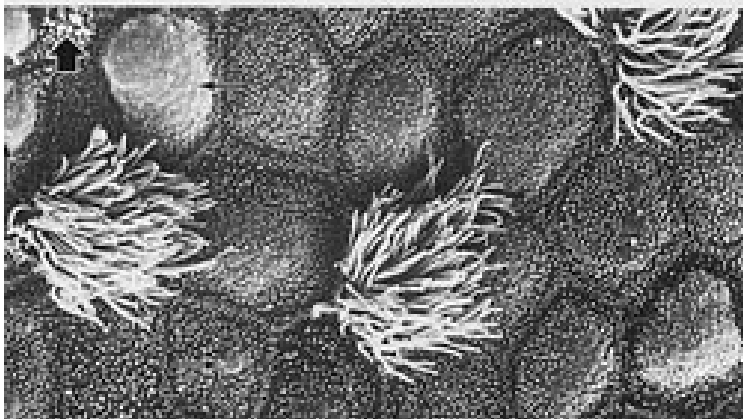
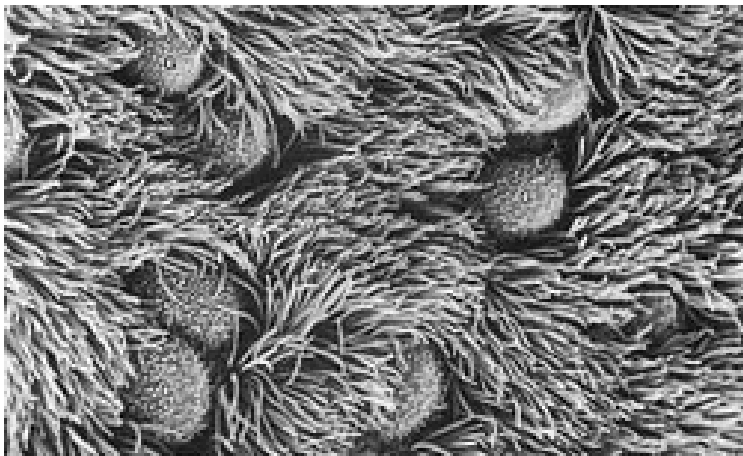


Киноцилија



- **Централни пар** чине комплетни тубули (13 протофиламената), периферни су фузионисани у дублете (**субјединица Б некомплетна** – 10 протофиламената).
- Од сваке субјединице **А** се према **централном пару** пружају **радијалне ручице**.
- Према микротубулу **Б** **суседног пара** – **мост од нексина**, као и **динеинске ручице**.

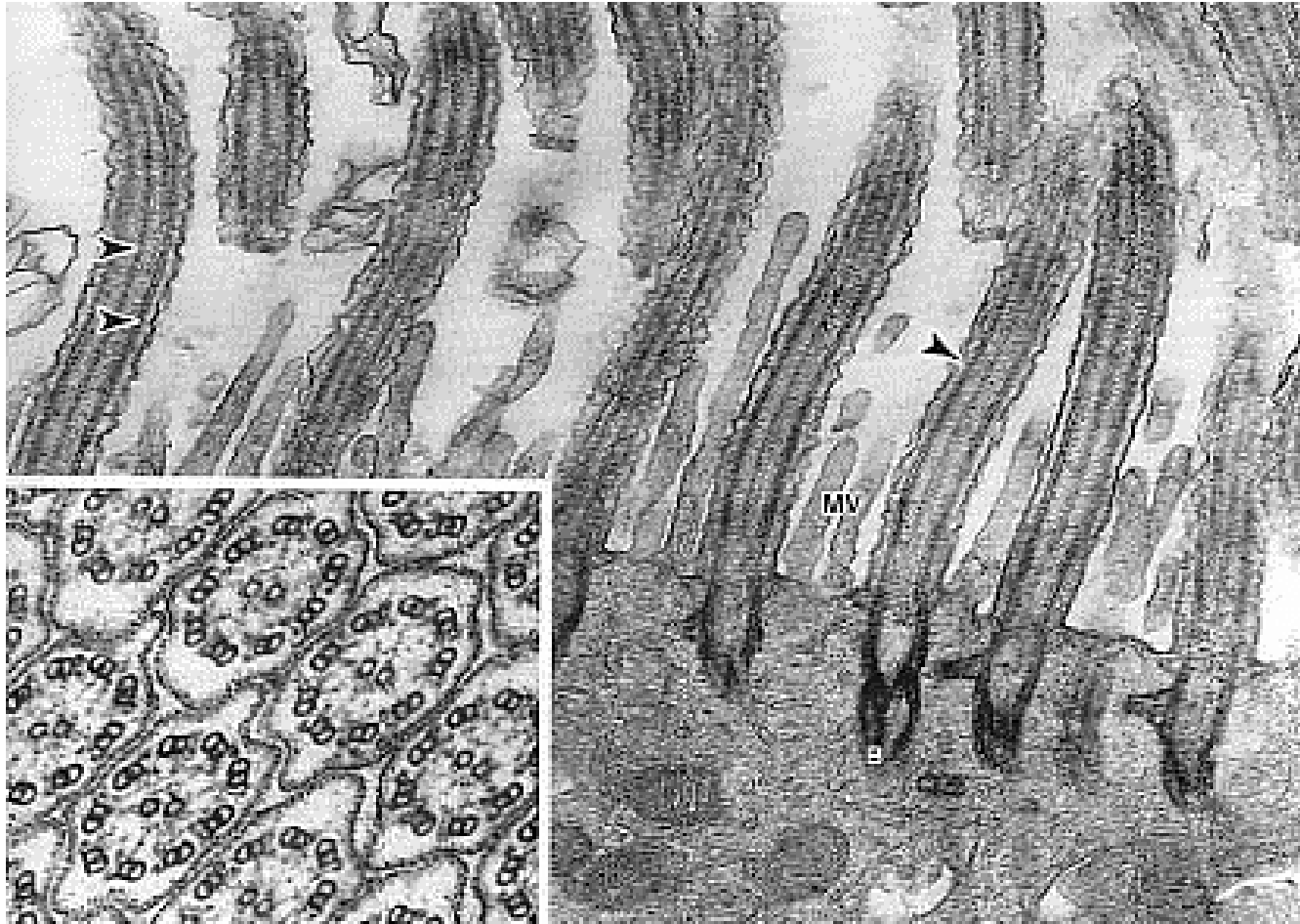
Киноцилије (СЕМ и ТЕМ)



цилије

микровили

Киноцилије



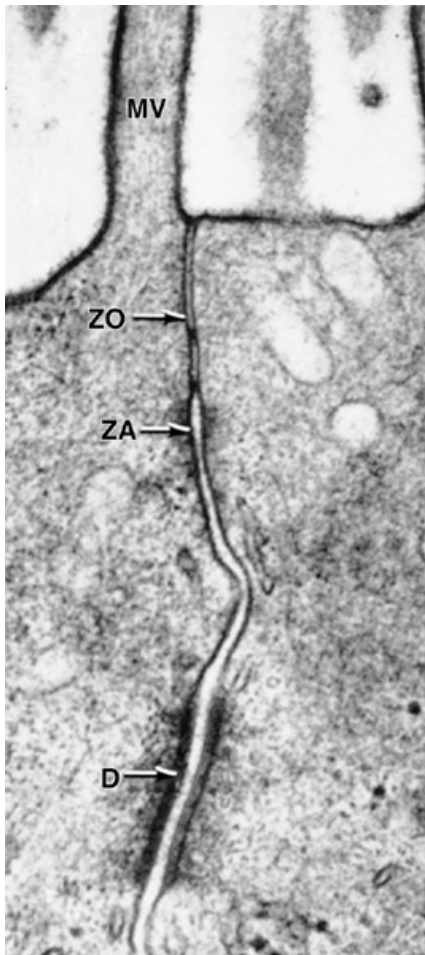
Картагенеров синдром

Аутозомално рецесивно обољење код којег постоји дефект или потпуно одсуство **динеина у киноцилијама** и флагелама

- **Бронхиектазије** и перзистентне респираторне инфекције
- **Стерилиност**
- **Инверзија висцералних органа** (срце на десној а јетра на левој страни)

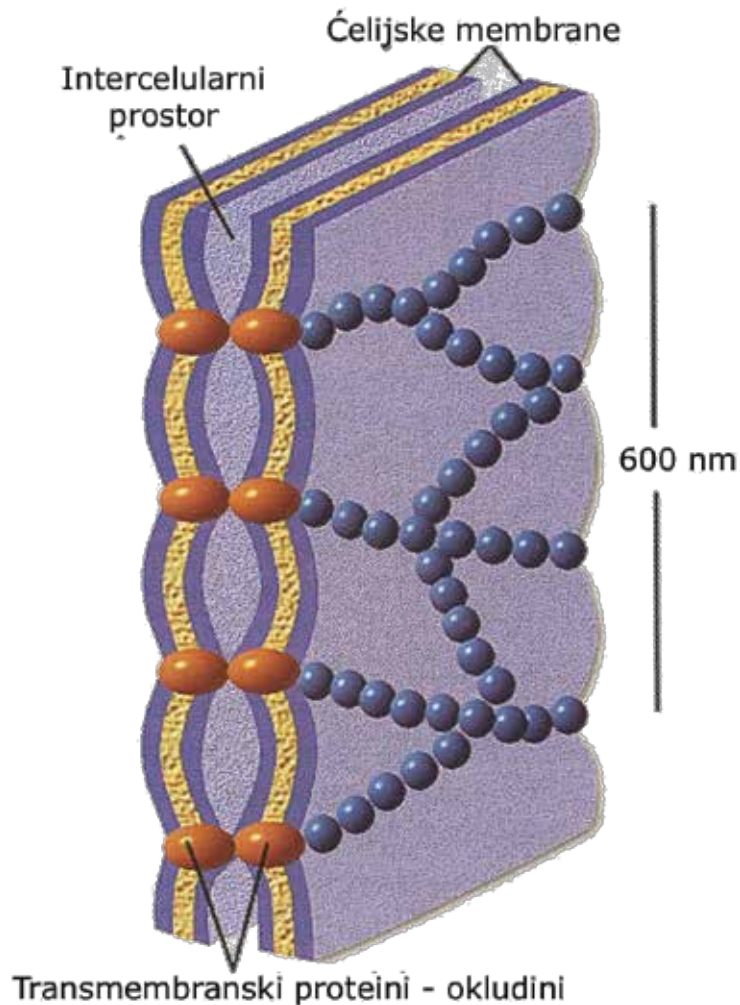
**Латерални и базални
одељак
епителне ћелије**

Међућелијски спојеви



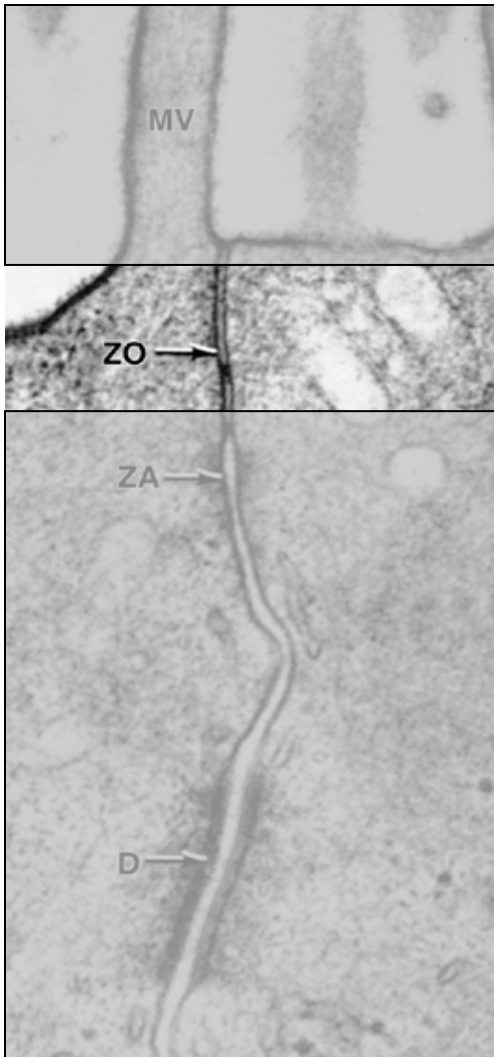
- На латералном одељку присутни су **адхезиони молекули** којима се ћелије повезују **међусобно** или са **компонентама** **екстрацелуларног матрикса**.
- Постоје три типа међућелијских спојева:
- **Оклюдентне** (тесне) везе
- **Адхерентне** (причвршћујуће) везе
- **Комуникантне везе**

Оклюдентни спој (зонула оклуденс)



- Присутан је само у епителним ћелијама.
- Повезује **актинске** филаменте суседних ћелија посредством **клаудина** и **оклудина**.
- Спречава парацелуларни транспорт.
- Спречава прелазак протеина и липида ћелијске мембране из апикалног у базолатерални домен и обрнуто.

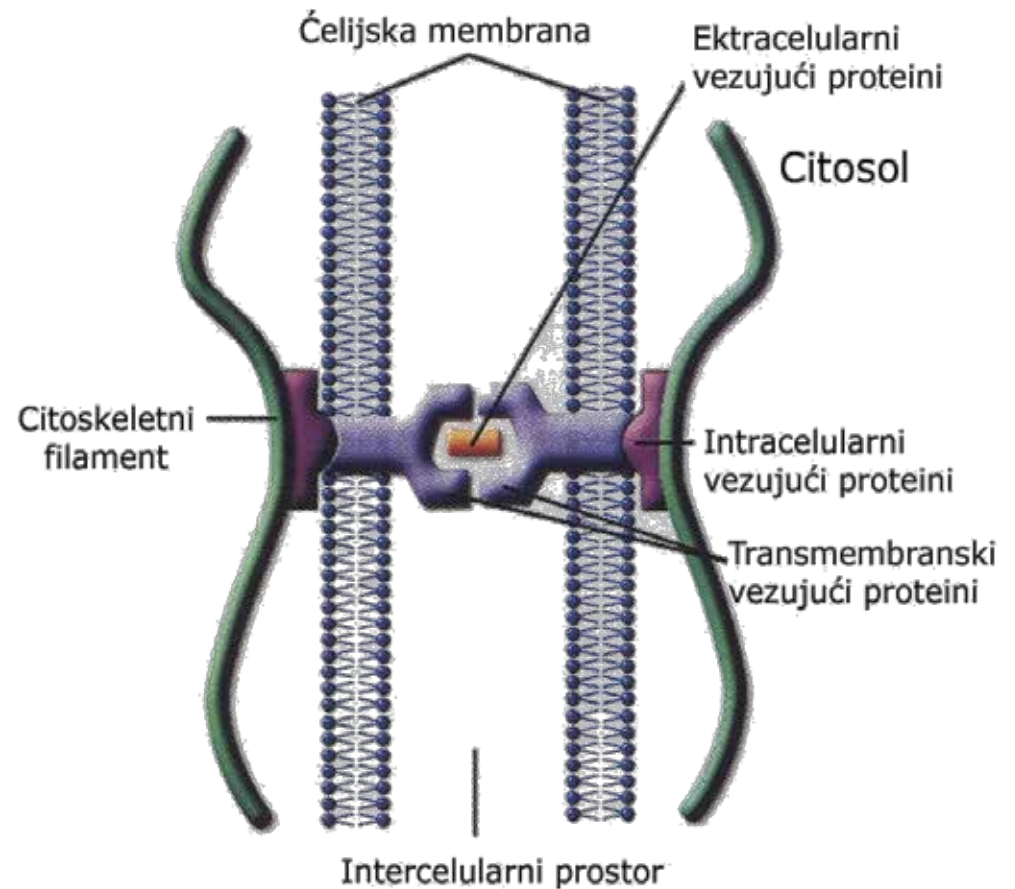
Оклюдентни спој (зонула оклуденс)



- Пропустљив само за **мале молекуле**.
- **Пермеабилност** за поједине јоне **варира** у различитим епителима.
- У епителу **танког црева** 10.000 пута већа за јоне Na^{++} него **у уротелу** мокраћне бешике.
- Поједини **ћелије имунског система** (лимфоцити, неутрофили) могу да шаљу **сигналне молекуле** које привремено **"отварају"** тесни спој и омогућавају **трансепителни пролаз** тих ћелија.

Адхерентни спојеви

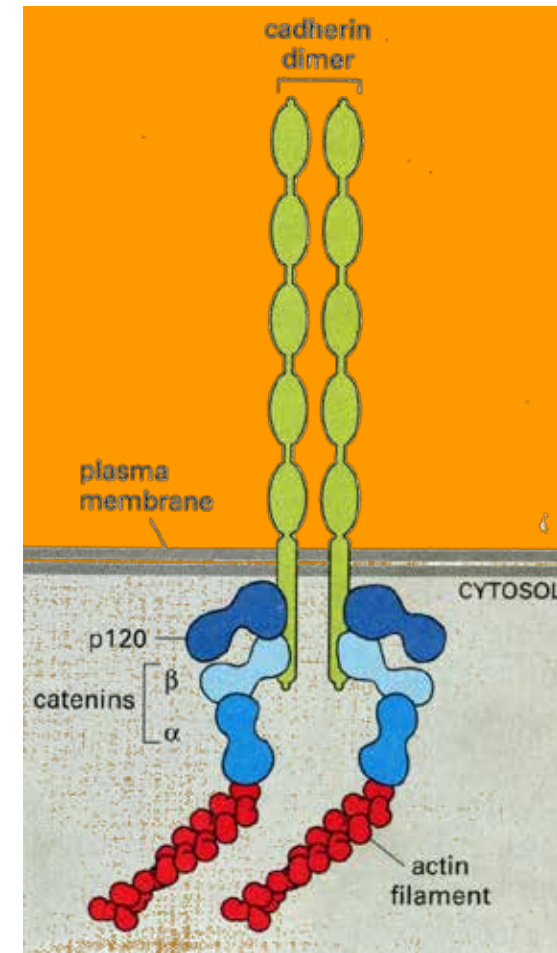
Адхерентни спојеви повезују **актинске** или **интермедијарне** филаменте суседних ћелија посредством **кадхерина** или **интегрина**.



Адхерентни спојеви

Адхерентни спојеви обухватају следеће типове:

- Зонула адхеренс (латерални одељак)
- Фасција адхеренс (латерални одељак)
- Макула адхеренс (дезмозом) (латерални одељак)
- Хемидезмозом (базални одељак)
- Фокална адхезија (базални одељак)

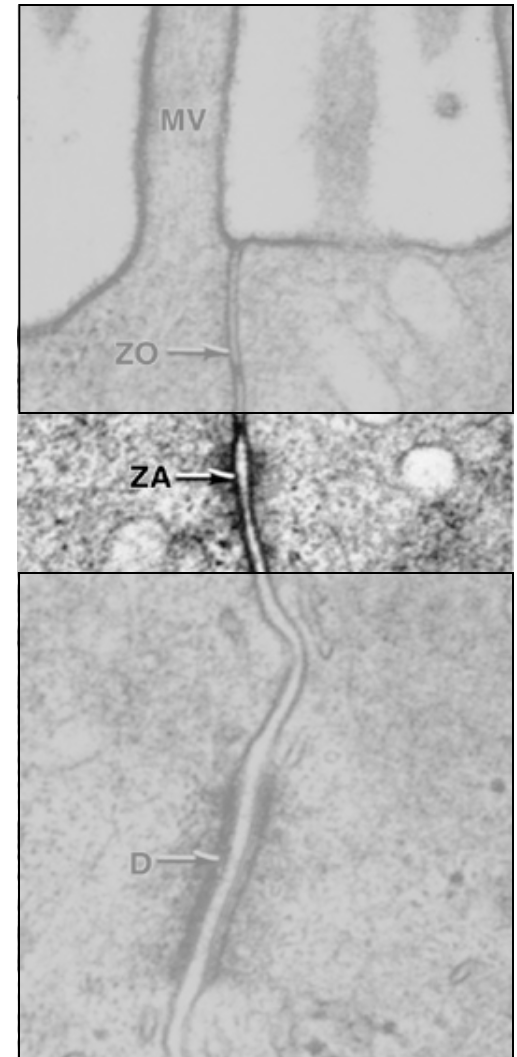


Адхерентни спојеви

Спој	Елемент цитоскелета	Трансмембрански везујући протеини	Интрацелуларни везујући протеини
Ћелија-Ћелија (латерални одељак)			
<i>Zonula adherens</i> <i>Fascia adherens</i>	Актински филаменти	кадхерини (Е-кадхерин)	α и β -катенин, винкулин α -актинин
<i>Macula adherens</i> (дезмозом)	Интермедијарни филаменти	кадхерини (дезмоглеин, дезмоколин)	дезмоплакин, плакоглобин (γ -катенин)
Ћелија-матрикс (базални одељак)			
Фокална адхезија	Актински филаменти	интегрини (рецептор за фибронектин)	талин, винкулин, α -актинин
Хемидезмозом	Интермедијарни филаменти	интегрини (рецептор ламинина)	плектин, BP230

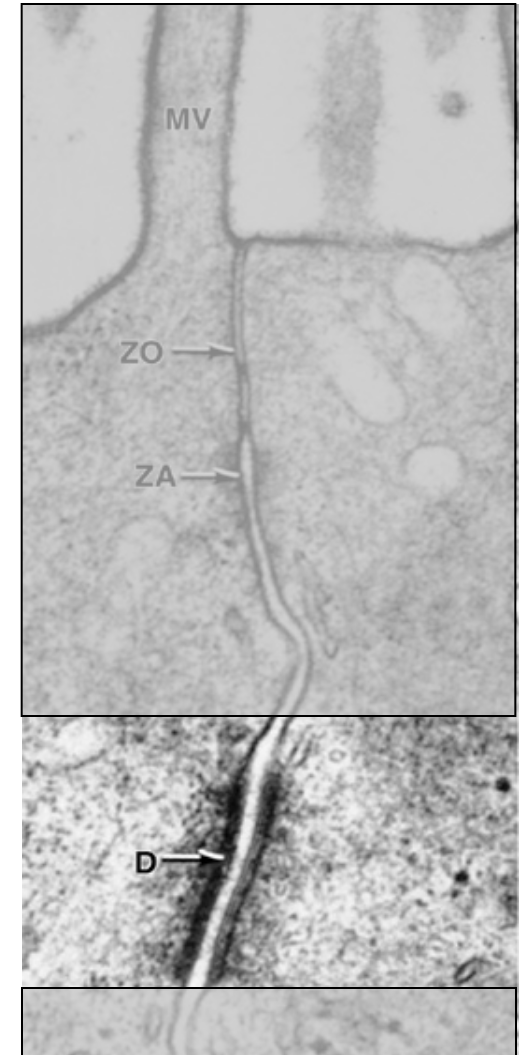
Адхерентни спојеви – зонула адхеренс

- Спој **ћелија-ћелија** на латералном одељку ћелије.
- Пружа се **у облику прстена** у **апикалном делу ћелије** одмах испод оклудентног споја.
- **Актински филаменти** суседних ћелија су повезани посредством **кадхерина** (Е-кадхерина).
- Актински филаменти дају овом споју својство контрактилности што је од значаја за бројне морфолошке промене (нпр. формирање нервне цеви).



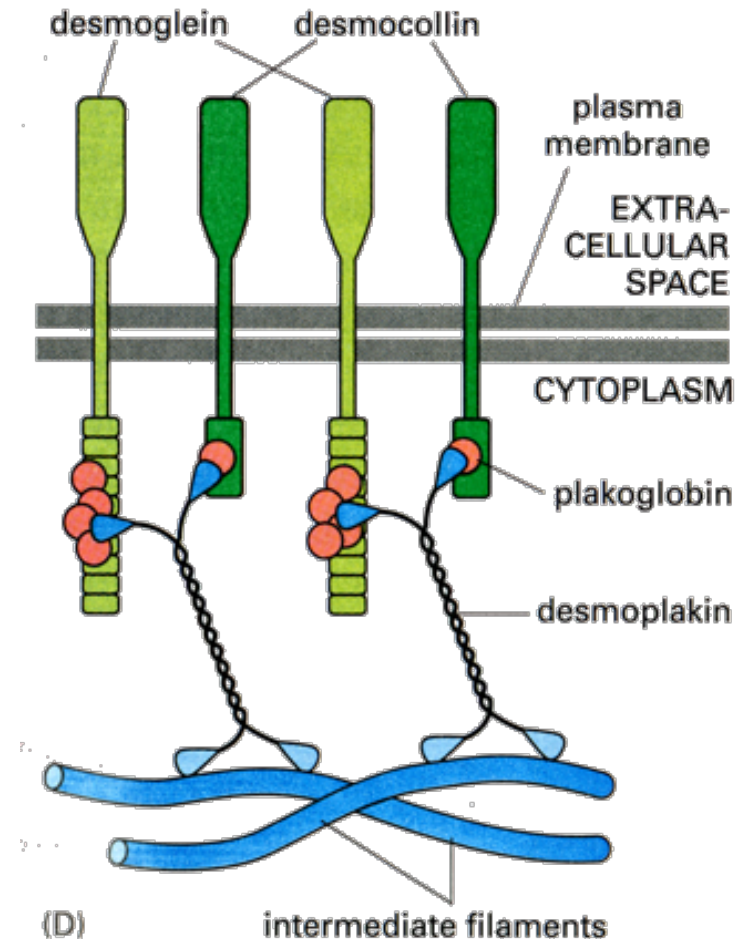
Адхерентни спојеви – макула адхеренс или дезмозом

- Дискоидни спој **ћелија-ћелија** на латералном одељку ћелије.
- **Интермедијарни филаменти** суседних ћелија повезани су посредством **кадхерина** (дезмogleин и дезмоколин)
- Интермедијарни филаменти су са интрацелуларне стране везани за **дезмозомску плочу** (садржи протеине као што су дезмоплакин и плакоглобин)

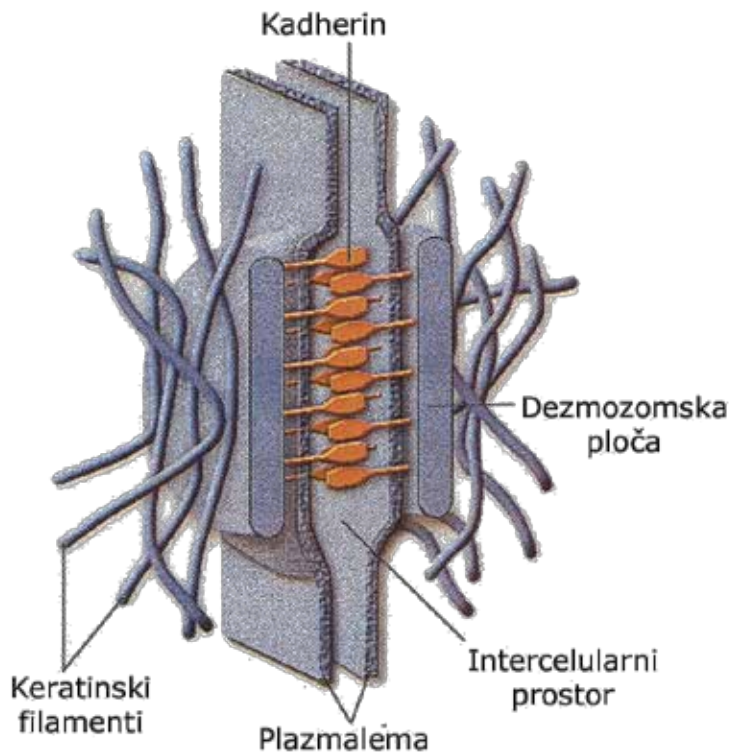


Адхерентни спојеви – макула адхеренс или дезмозом

- Дискоидни спој **ћелија-ћелија** на латералном одељку ћелије.
- **Интермедијарни филаменти** суседних ћелија повезани су посредством **кадхерина** (дезмogleин и дезмоколин)
- Интермедијарни филаменти су са интрацелуларне стране везани за **дезмозомску плочу** (садржи протеине као што су дезмоплакин и плакоглобин)

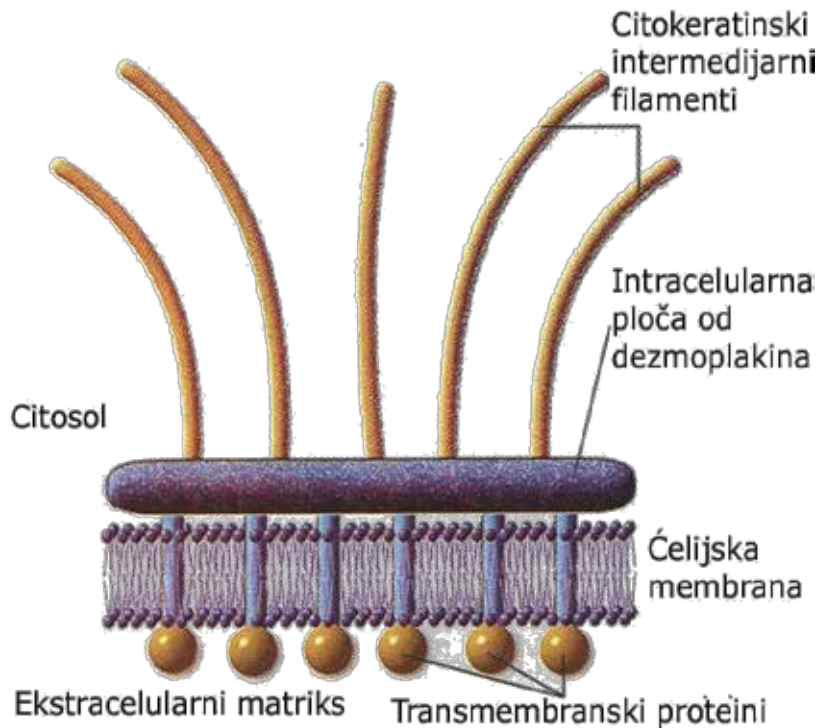


Адхерентни спојеви – макула адхеренс или дезмозом



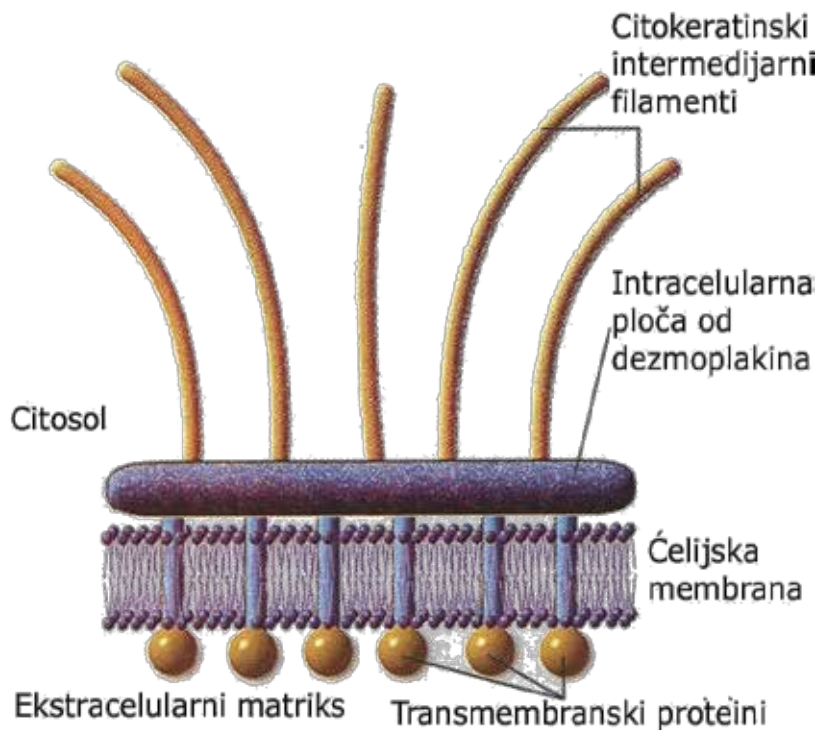
- Ограничен на само **мали део контактних површина** две суседне ћелије.
- Јавља се најчешће као **међућелијски спој између суседних епителних ћелија**, али се налази и код других ћелија (**срчане и глатке мишићне ћелије**, итд.)
- Међућелијски простор је ширине 25-30 нм и назива се **дезмogleа**.

Адхерентни спојеви – хемидемозом



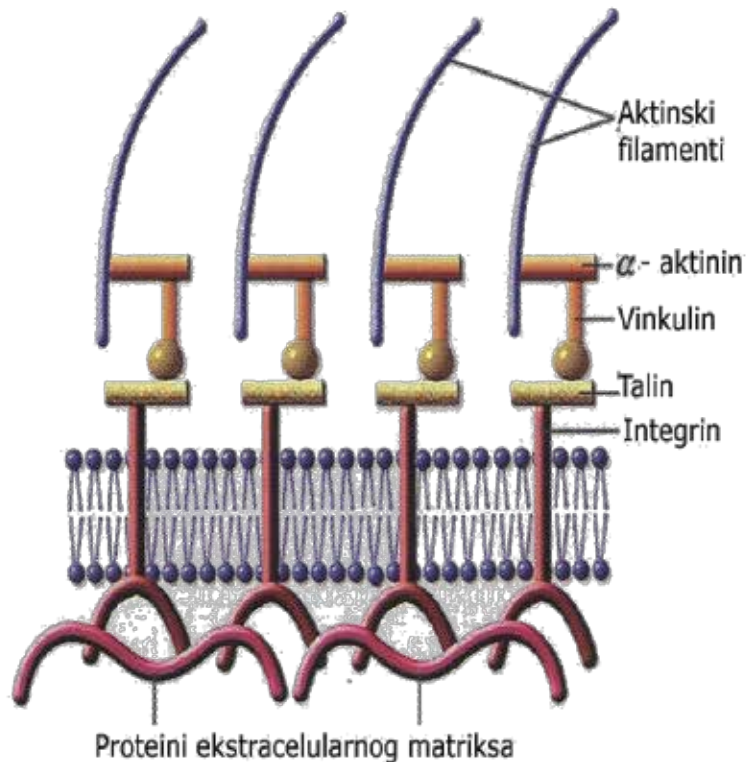
- Спој ћелија-екстрацелуларни матрикс на базалном одељку ћелије.
- Интермедијарни филаменти у базалном одељку ћелије повезују се посредством интегрина са ламинином и колагеном IV у саставу базалне ламине.

Адхерентни спојеви – хемидемозом



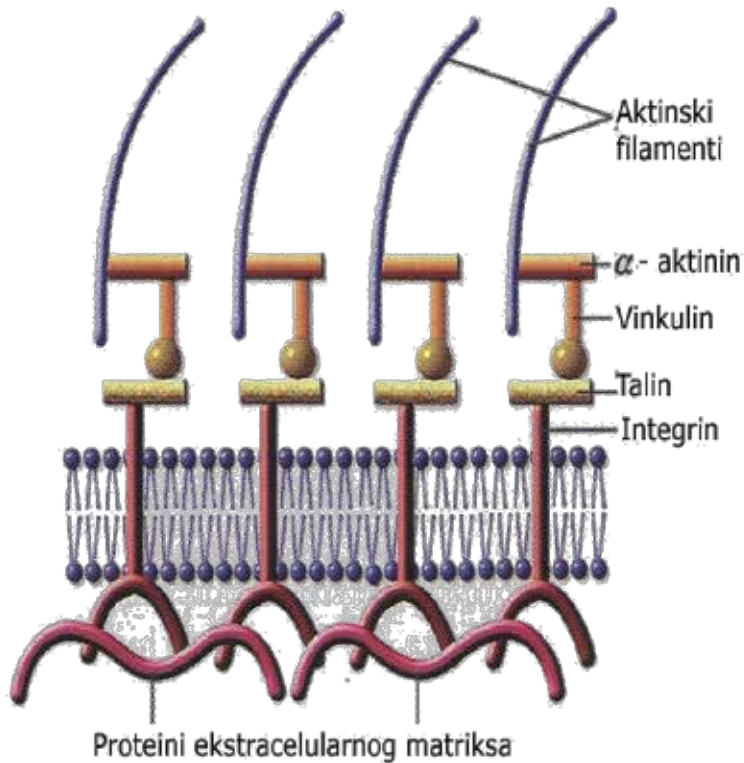
- И дезмозоми и хемодезмозоми повезују **интермедијарне филаменте** суседних ћелија.
- Дезмозоми су смештени на латералном одељку и веза се остварује посредством **кадхерина**.
- Хемидезмозоми се налазе на базалном одељку и везу остварују посредством **интегринa**.

Адхерентни спојеви – фокална адхезија



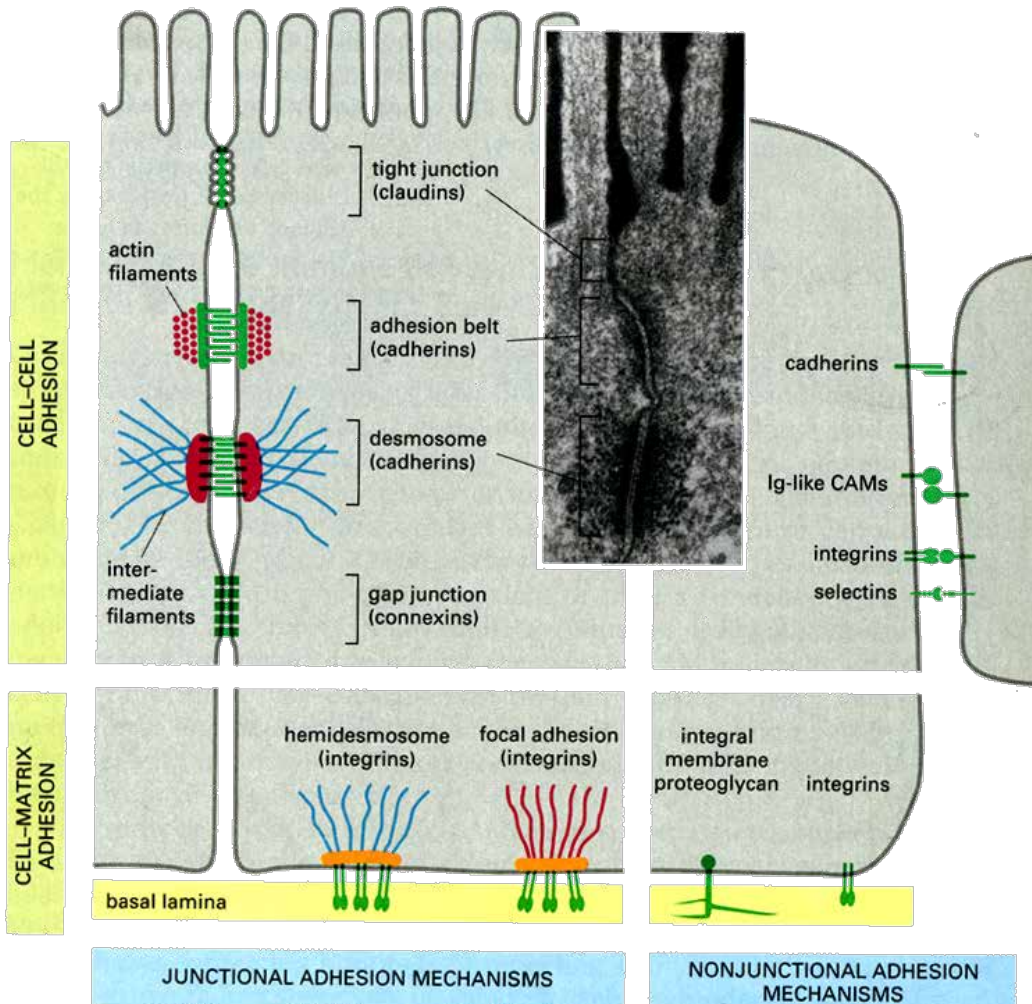
- Спој ћелија-екстрацелуларни матрикс на базалном одељку ћелије.
- Повезују се актински филаменти ћелије посредством интегрина за фибронектин, ламинин и колаген IV базалне ламине.

Адхерентни спојеви – фокална адхезија



- **Актински филаменти** везани су за систем интрацелуларних везујућих протеина који сачињавају **винкулин**, **талин**, **α -актинин**

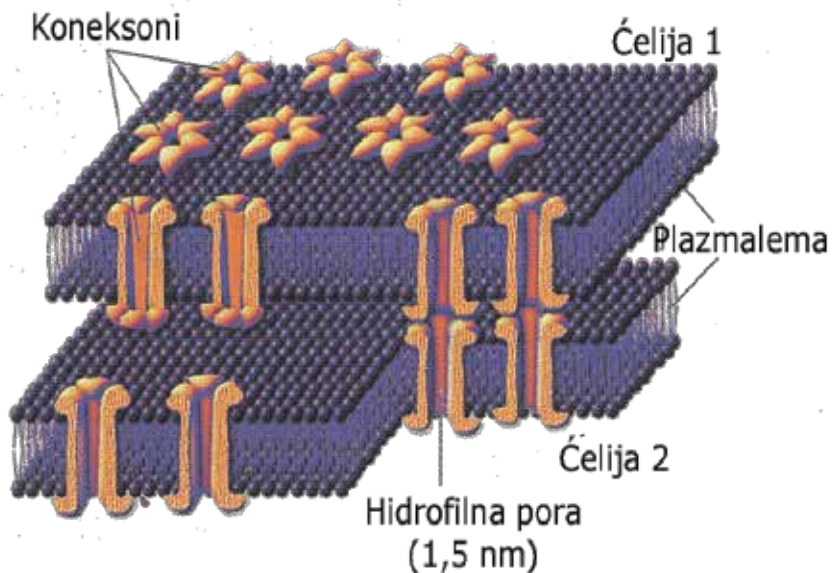
Спојни комплекси



Спојни комплекси на латералним странама ћелије састоје се из три типа ћелијских веза:

- Зонула оклуденс
- Зонула адхеренс
- Макула адхеренс

Комуникантни спој – нексус

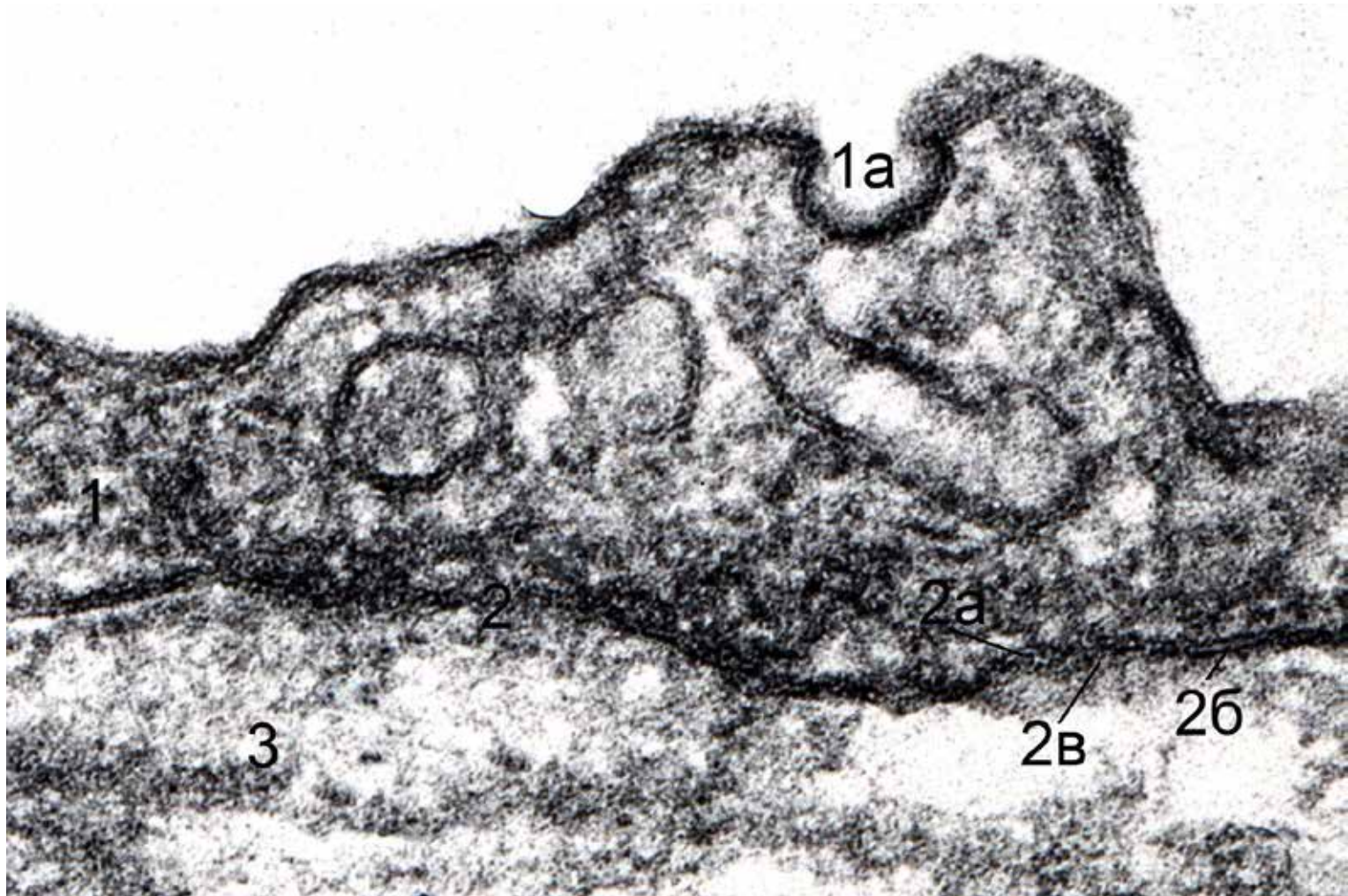


- **Нексус** (*gap junction* – пукотинасти спој) је међућелијски спој који граде трансмембрански протеини (протеински канали) **КОНЕКСОНИ** изграђени од 6 субјединица **КОНЕКСИНА**.
- Омогућава **директну комуникацију** између цитоплазми две суседне ћелије.
- Имају бројне функције (хемијске и електричне синапсе)
- Срећу се код различитих ћелијских типова (**неурони** – електричне синапсе, **срчане мишићне ћелије**, **остеоцити**, **хепатоцити**, између овоцита и фоликулских ћелија итд.)

Базална мембрана

- Представља танки слој **екстрацелуларног матрикса** који одваја епителне ћелије од везивног ткива испод епитела.
- Њена основна улога је улога **селективне баријере**.
- Учествује и у процесу стварања **ћелијске поларизованости**, миграцији ћелија у ембриогенези и разним патолошким процесима, ћелијској диференцијацији, њиховој метаболичкој функцији и стварању ћелијских веза.
- Граде је две ембрионално и структурно различите компоненте: **базална ламина** и **ретикуларна ламина**.
- Базалну ламину чине два фибриларна подслоја, **ламина луцида** и **ламина денса**.

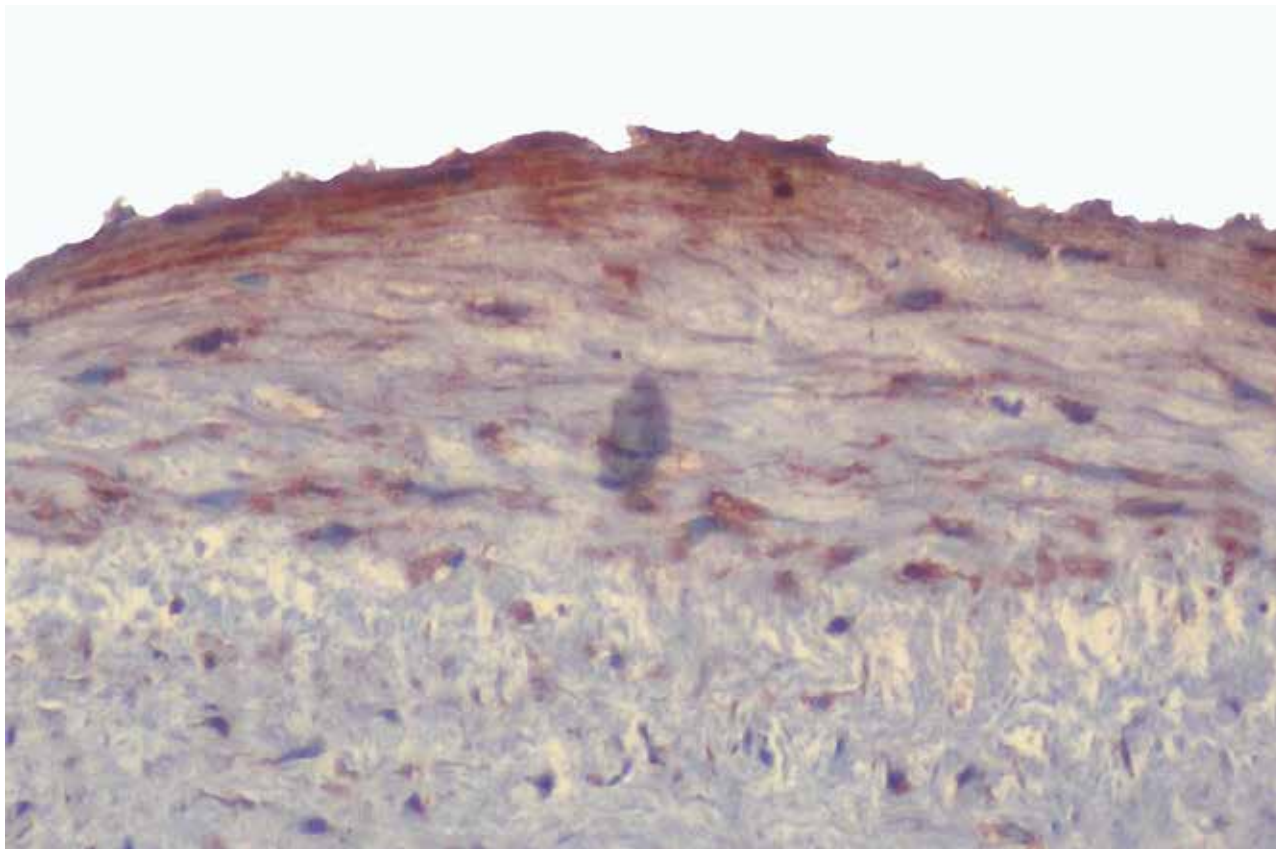
Базална мембрана ендотела



Ламина луцида

- Ламина луцида је хомогени, светли, претежно гликопротеински слој, смештен непосредно испод базалних делова ћелија, дебљине 50-60 нм.
- У саставу ламине луциде налазе се гликопротеини ентактин и ламинин, као и интегрини којима се повезују цитоскелетне структуре ендотелних ћелија са ламинином.

Ламинин у саставу ламине луциде

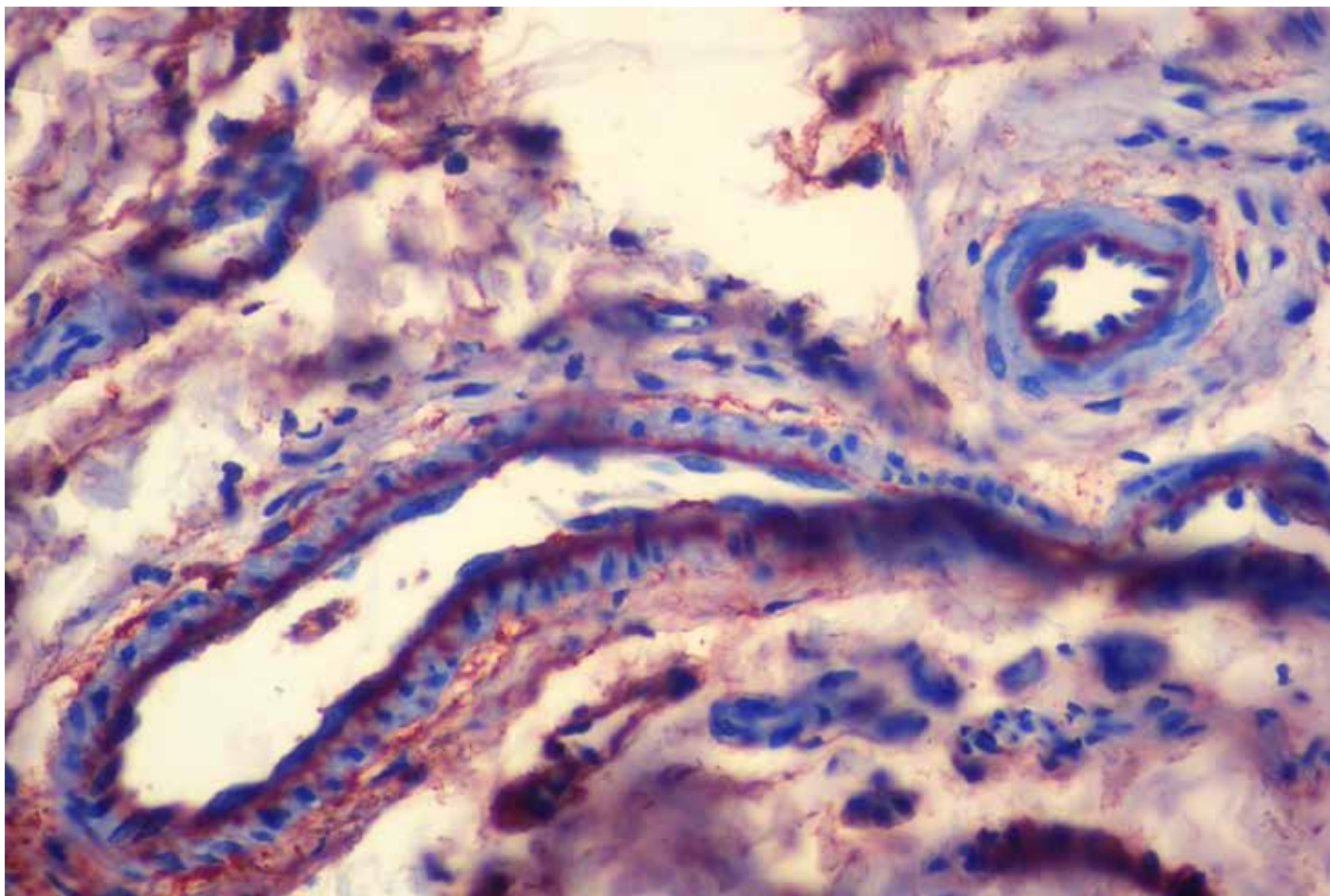


- Ламинин у саставу ламине луциде базалне мембране ендотела аорте и базалних ламина глатких мишићних ћелија у субендотелном слоју.

Лamina денза

- Хетерогени, мрежасти слој, непосредно испод ламине луциде.
- Састоји се од **колагена IV**, гликопротеина **фибронектина** и протеогликана **перлекана**.
- Колаген IV и перлекан остварују везе са **ламینیном** у саставу ламине луциде.
- Фибронектин посредује у везивању ламине дензе за **компоненте везивног ткива**.
- Од ламине дензе полазе "**усидравајући**" **филаменти** састављени од колагена VII (повезују фибронектин из ламине дензе са колагеним влакнима у везивном ткиву).

Фибронектин у саставу ламине дензе



- Фибронектин у саставу ламине дензе *vasa vasorum* аорте.

Ретикуларна ламина

- У састав **ламине ретикуларис** улазе три типа финих колагених влакана, која луче фибробласти: **колаген I, III и V**.
- Овај слој је мрежасте структуре, изразито је **аргентафилан**, па се може визуелизовати бојењем растворима сребра.
- Ламина ретикуларис је посредством базних група колагених влакана **повезана са** киселим групама **протеогликана ламине дензе**.
- Повезана је са целом базалном ламином преко **фибронектина** који се везује за колаген и гликозаминогликане.

Класификација епитела

Класификација епитела

- Епители се разликују по ембрионалном пореклу, структури, функцији и локализацији.
- Према функцији, епители се класификују на три основне групе:
- **Покровни (засторни) епители**
- **Жлездани епители (жлезде)**
- **Сензорни епители (неуроепители)**
- Постоје и епители који према својој специфичној функцији не могу да се сврстају ни у једну од ових група.
- Као посебни типови епитела издвајају се **епител тимуса, епител јајних фоликула, семени епител тестиса, епител стрије васкуларис, епител дужице и епител цилијарног тела.**

Покровни епители

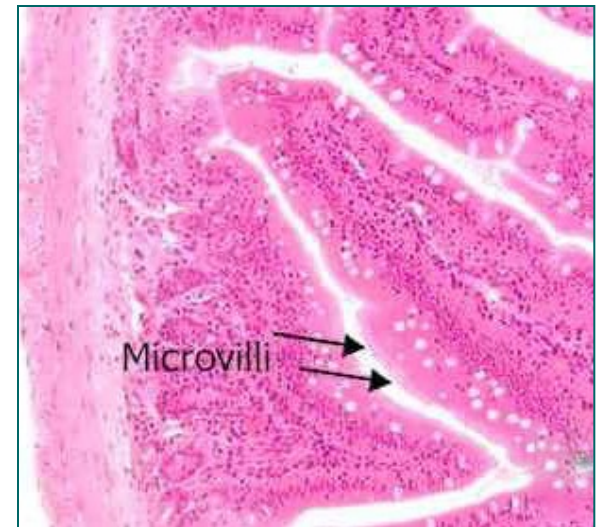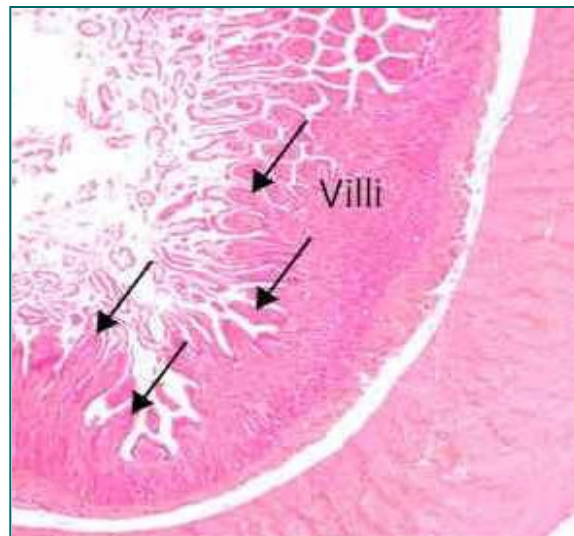
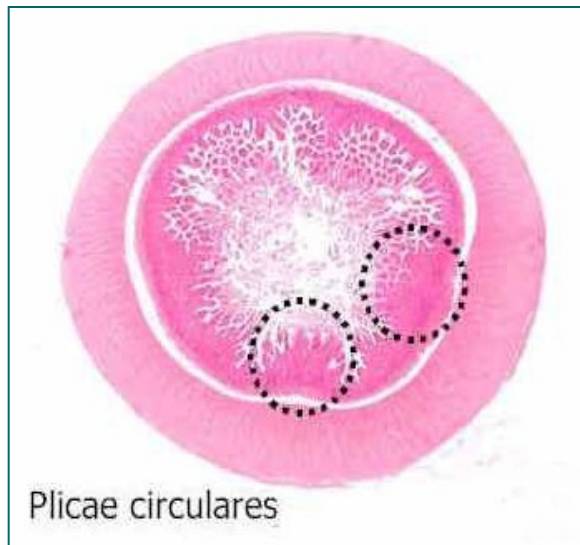Покровни (засторни) епители

- Покровним епителима припадају епители чије ћелије распоређене у једном или више слојева **облажу површину тела** или **застиру кавитете унутрашњих органа**.
- На основу њихових структурних карактеристика, епители се деле на **просте (једнослојне)**, састављене од једног реда ћелија и на **слојевите (вишеслојне)** састављене из већег броја слојева ћелија.
- Као посебне врсте покровних епитела издвајају се **псеудослојевити епители** и **епител прелазног типа**.
- За субкласификацију покровних епитела користи се **облик ћелија** у њиховом саставу.

Класификација покровних епитела

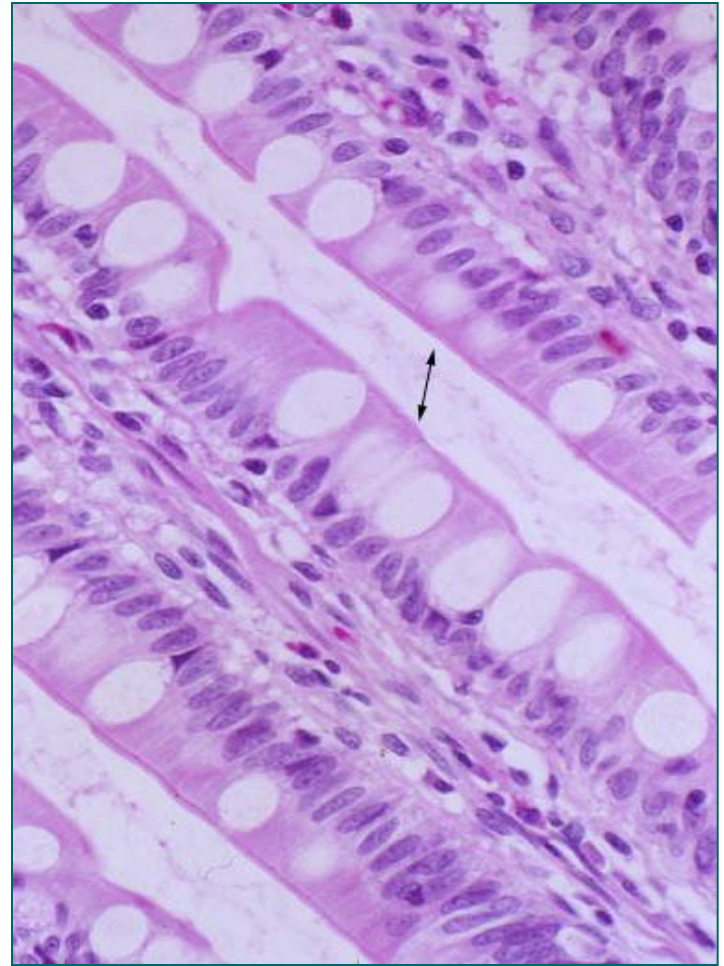
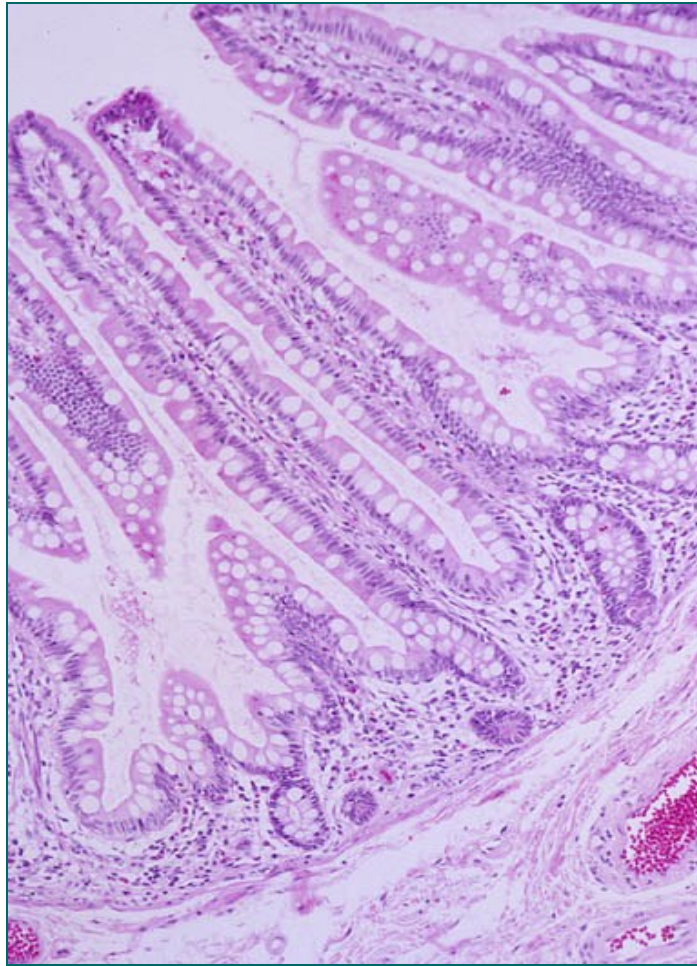
- n **Прости** (један ред епителних ћелија од којих свака својим базалним полом додирује базалну мембрану)
 - Плочаст
 - Коцкаст
 - Цилиндричан
- n **Слојевити** (више редова ћелија)
 - Плочастослојевити са и без орожавања
 - Коцкасти слојевити епител
 - Цилиндрични слојевити епител
- n **Псеудослојевити** (два односно три псеудореда)
 - Псеудослојевит дворедан
 - Псеудослојевит троредан
- n **Епител прелазног типа** (уротел)

Примери покровних епитела



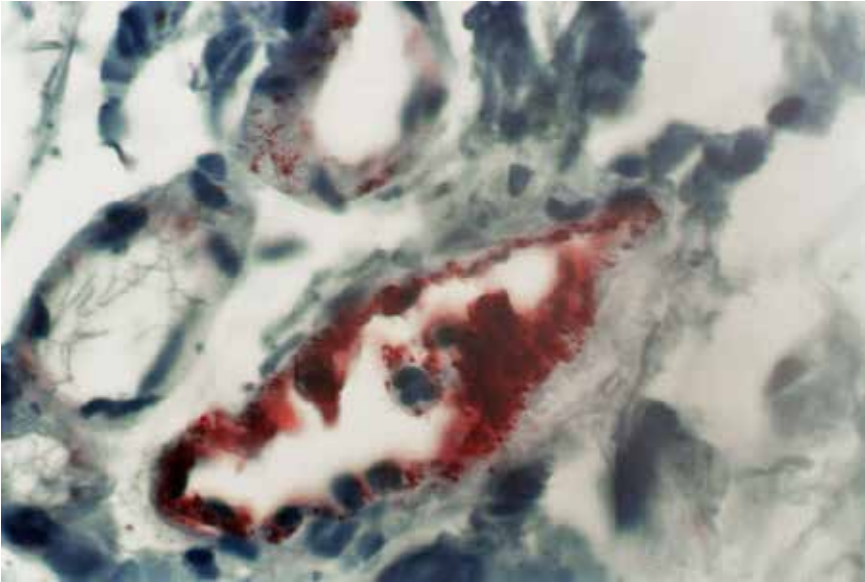
- Епител танког црева (једноредан цилиндрични)

Примери покровних епитела

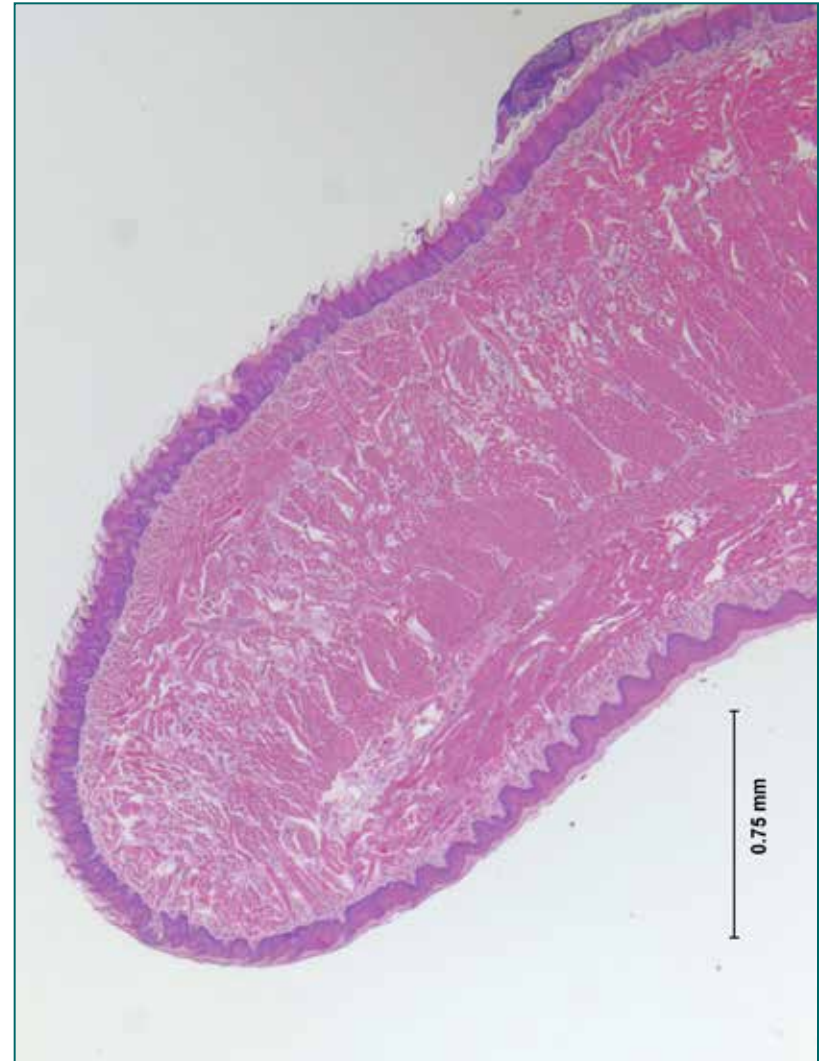


n Епител танког црева (једноредан цилиндрични)

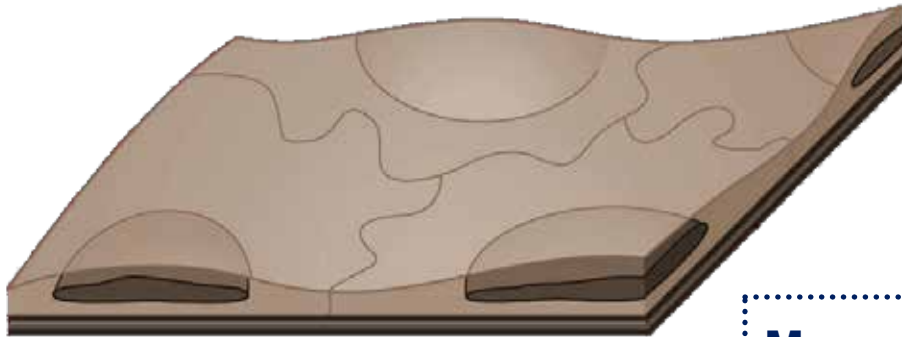
Примери покровних епитела



- Ендотел капилара
- Плочастослојевит епител језика



Прост плочаст епител



Мезотел – епител срчане, плућне и трбушне марамице

Ендотел (вазотел) – епител срца, крвних и лимфних судова

Менинготел – епител можданих опни

Епител плућних алвеола

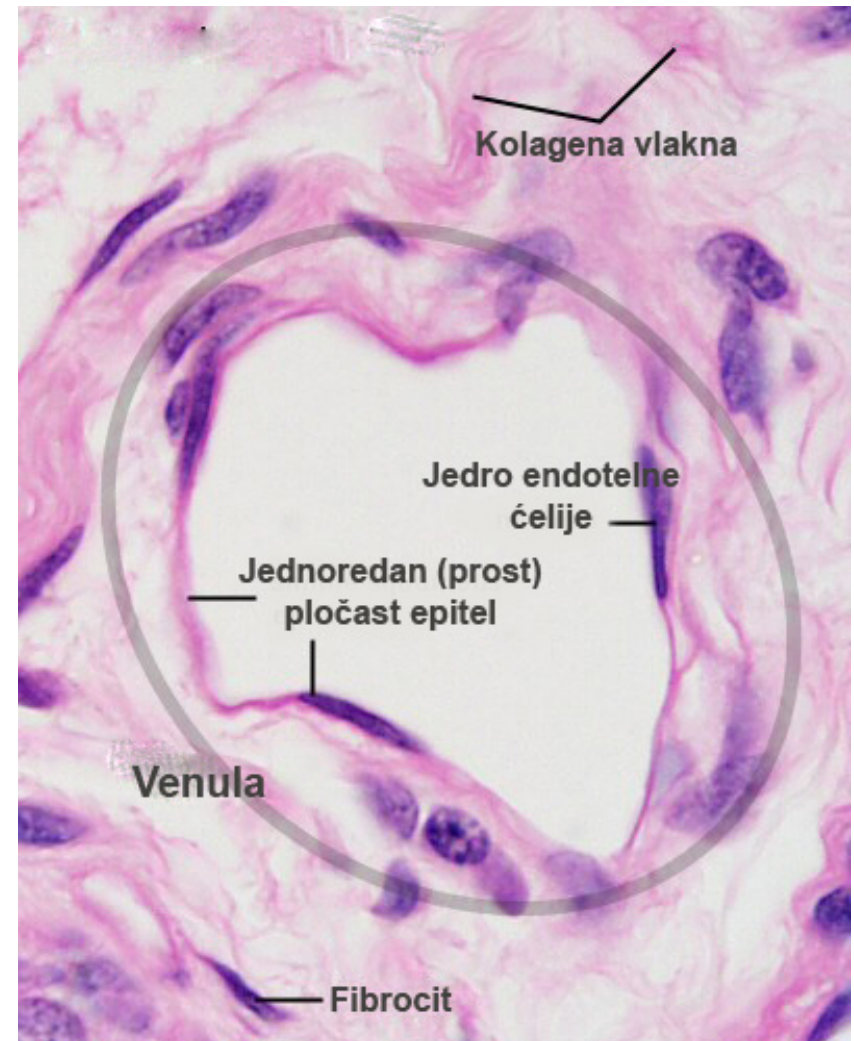
Паријетални лист *Bowman*-ове капсуле

Танки сегмент Хенлеове петље

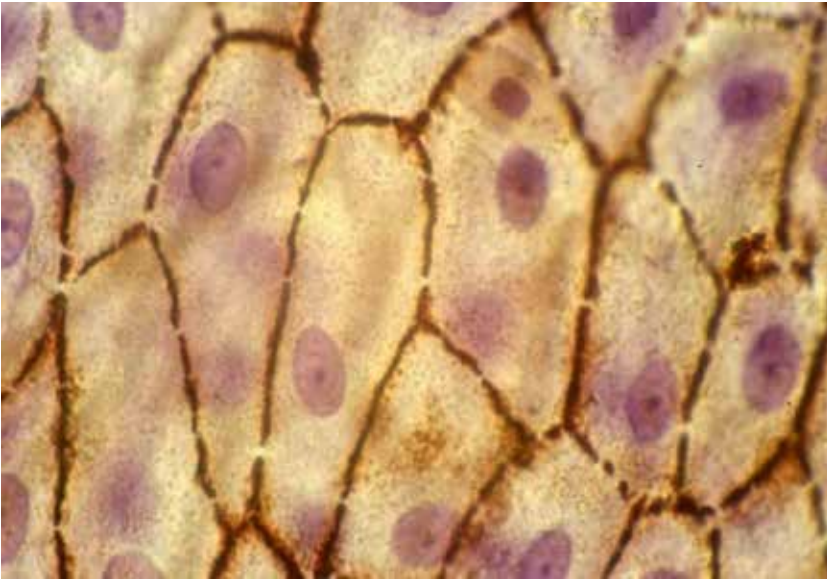
Задњи епител рожњаче...

Прост плочаст епител

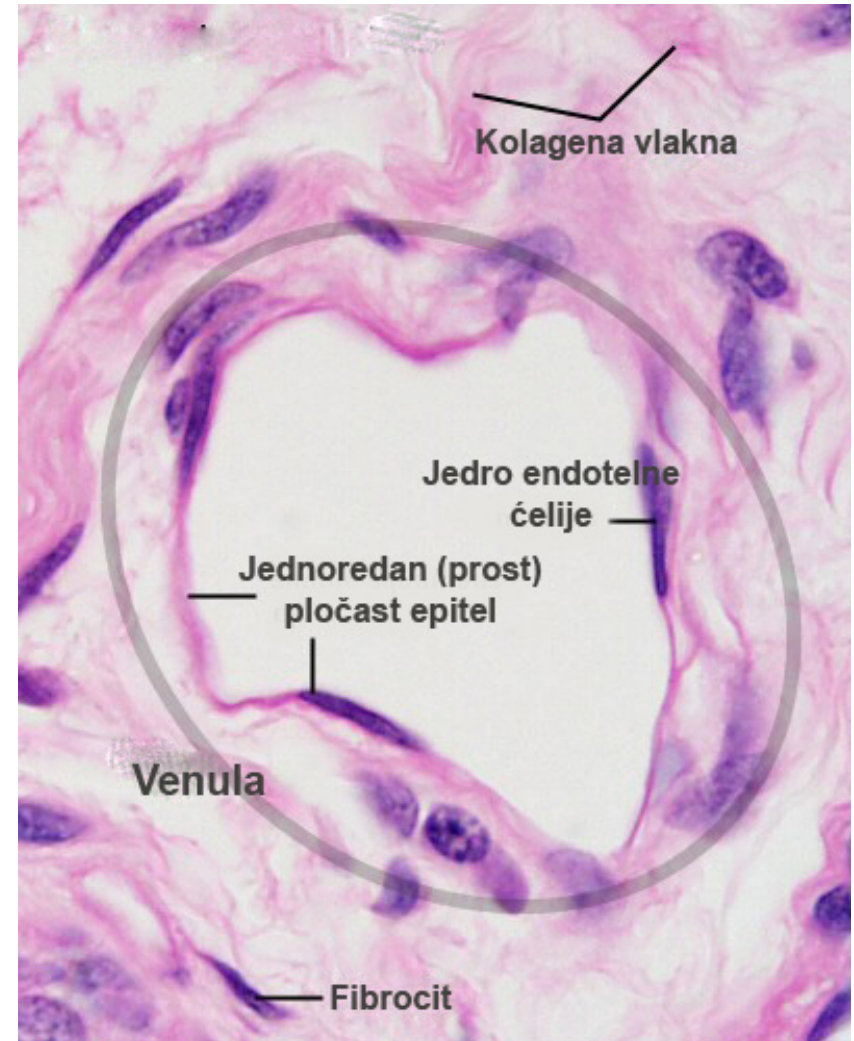
- Овај тип епитела карактерише **један ред ћелија** које се на дужном пресеку виде као густо паковане **плочице** (љуспице).
- Њихова дебљина је тек 1-2 микрона.
- У средишњем делу ћелије се смештен је нуклеус.



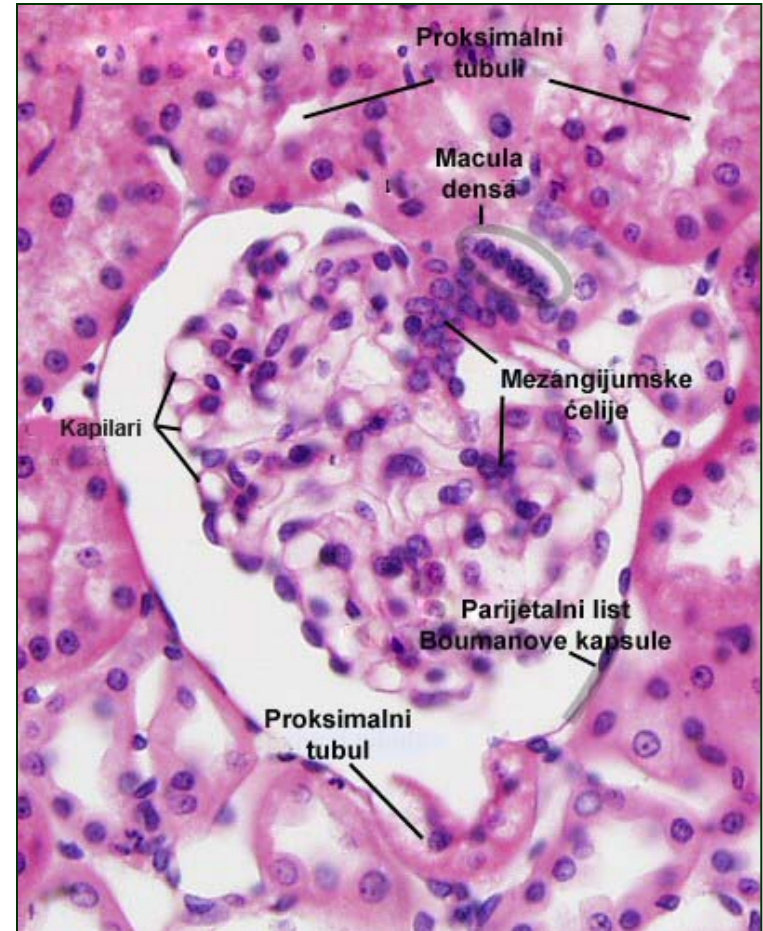
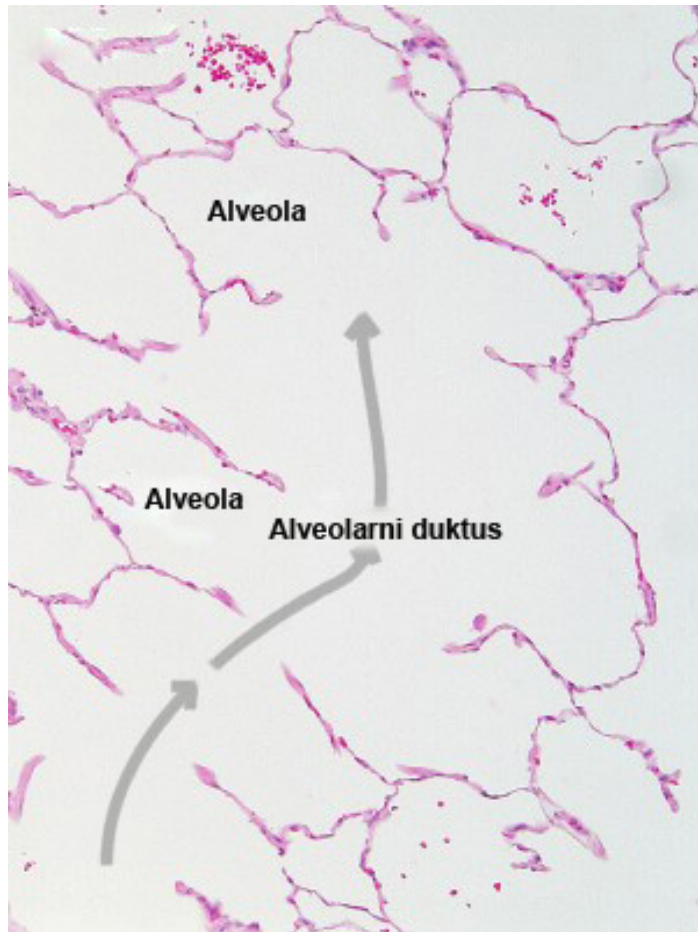Прост плочаст епител



- Две главне локализације простог љуспастог епитела су **мезотел** (епител серозних мембрана) и **ендотел** (епител крвних и лимфних судова)...

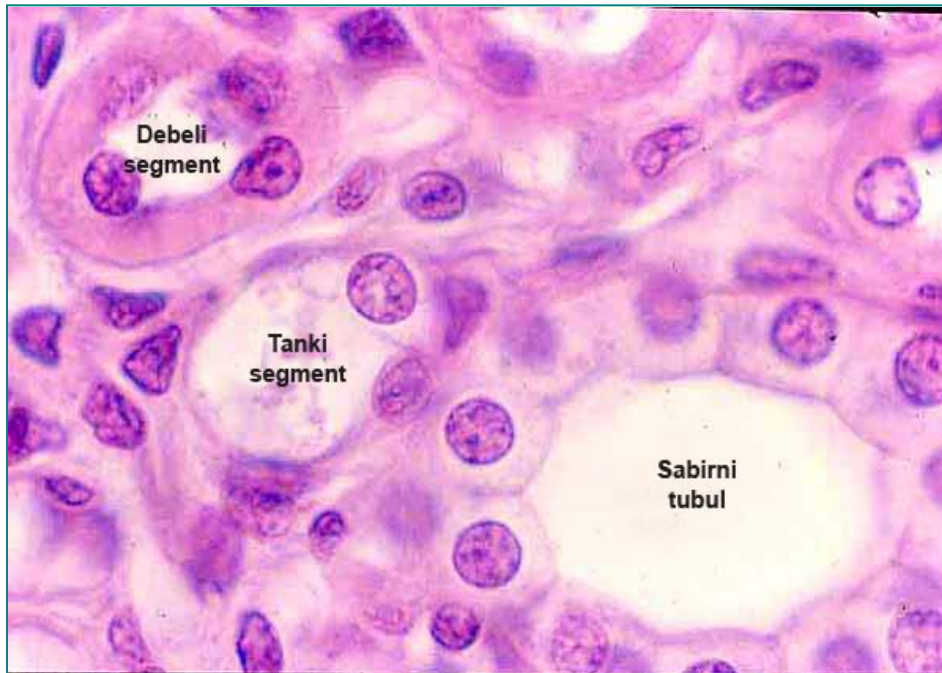


Прост плочаст епител

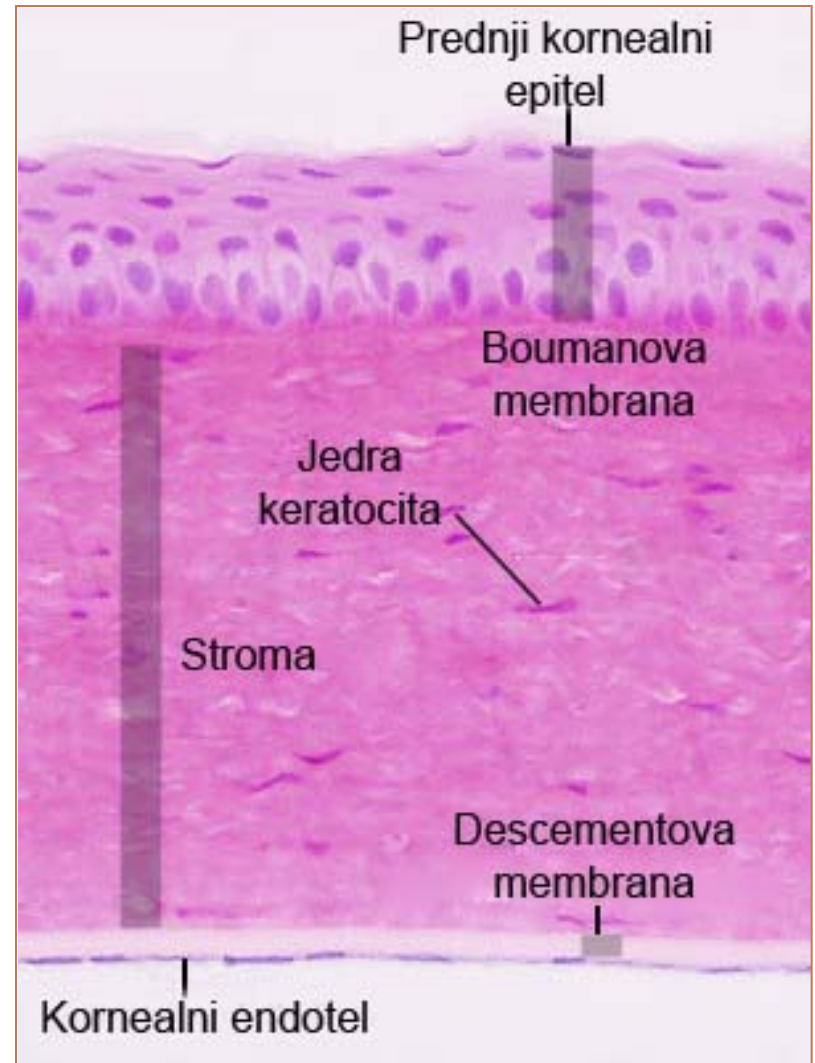


...а налази се и у плућним алвеолама, паријеталном листу Бовман-ове капсуле...

Прост плочаст епител



...танком сегменту Хенлеове
петље, чини корнеални ендотел
итд.



Прост коцкаст епител



Проксимални и дистални тубули
нефрона

Респираторне бронхиоле

Интрахепатични жучни путеви

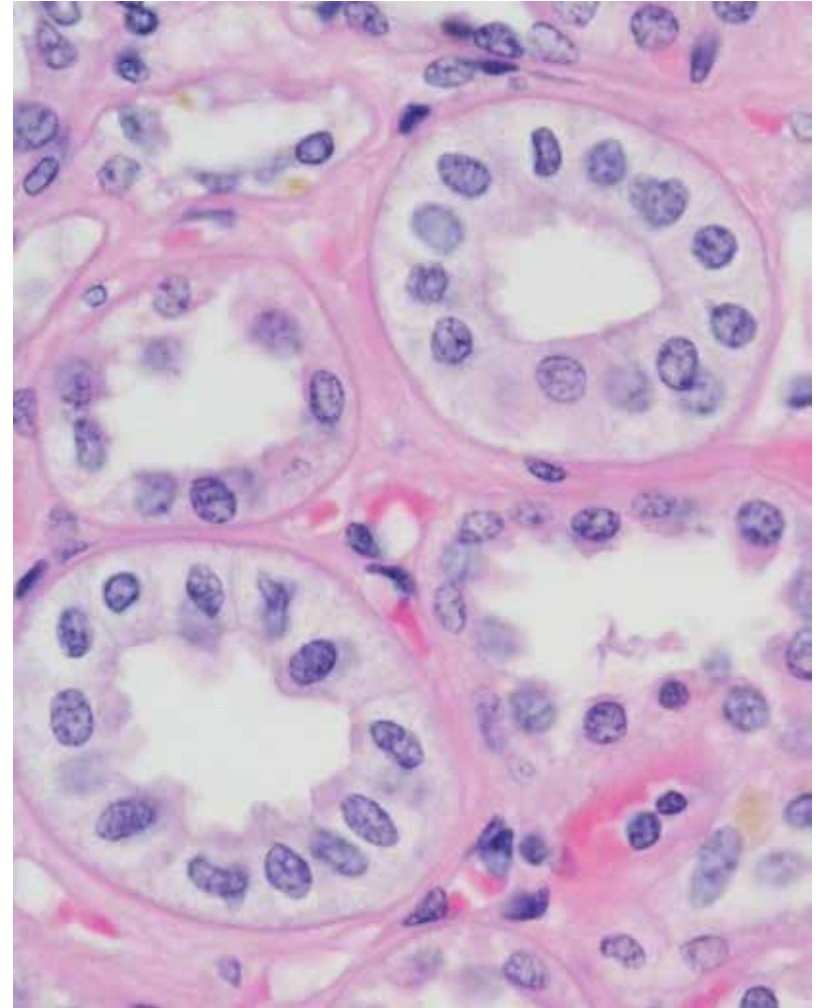
Тироидни фоликули

Cavum tympani

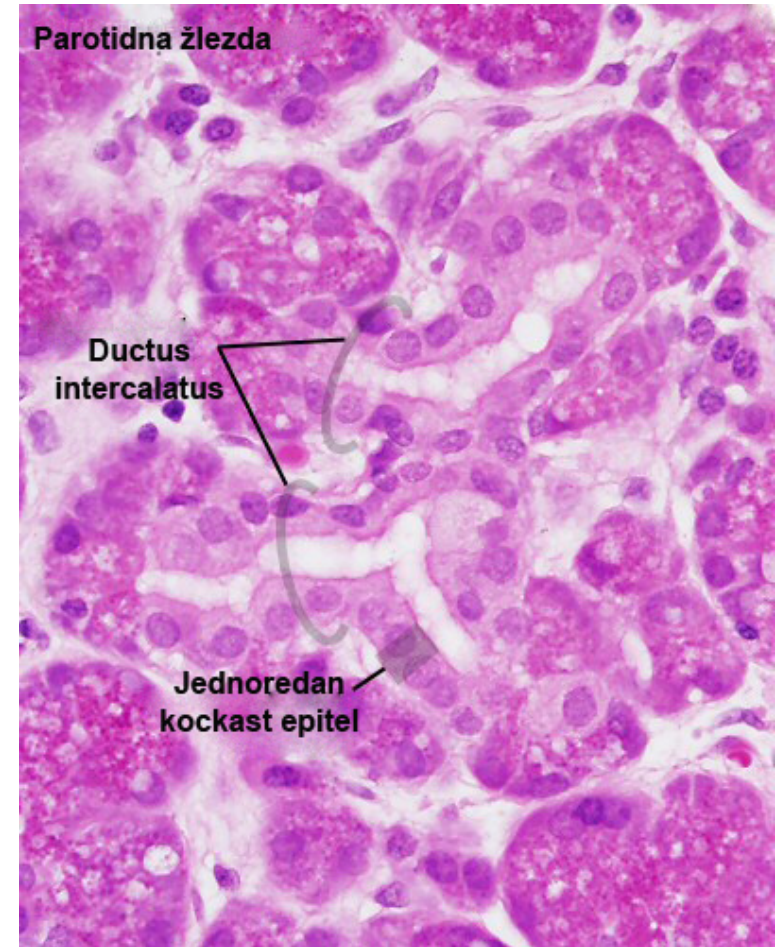
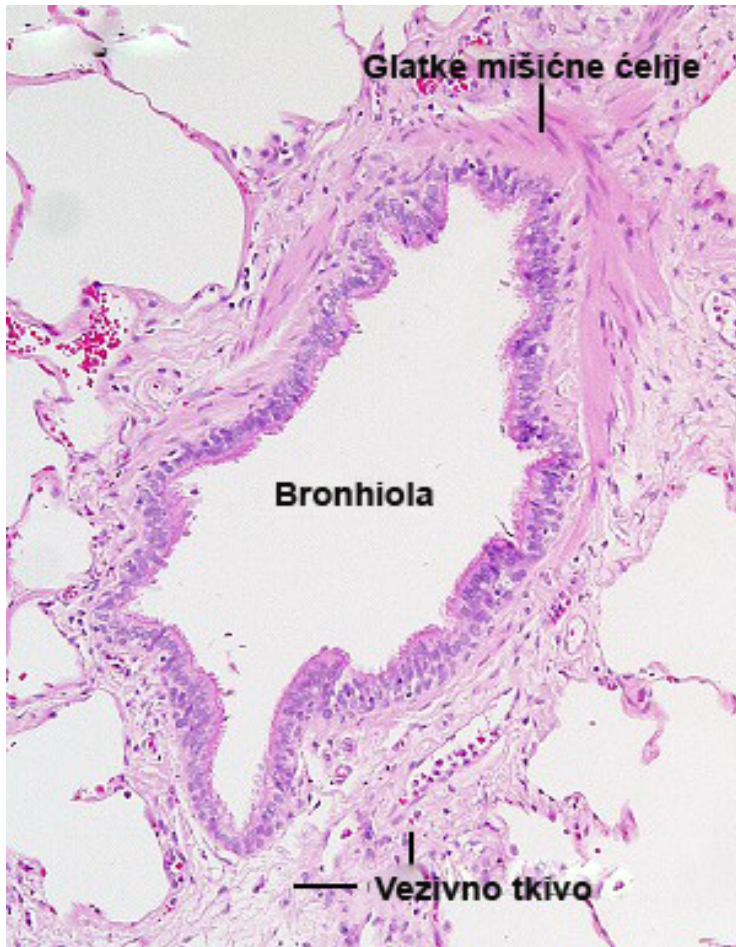Ductus intercalatus

Прост коцкаст епител

- **Прост коцкаст епител** гради један ред коцкастих ћелија високих 5-10 микрона.
- Већи део система канала нефрона у бубрегу обложен је овим епителом.

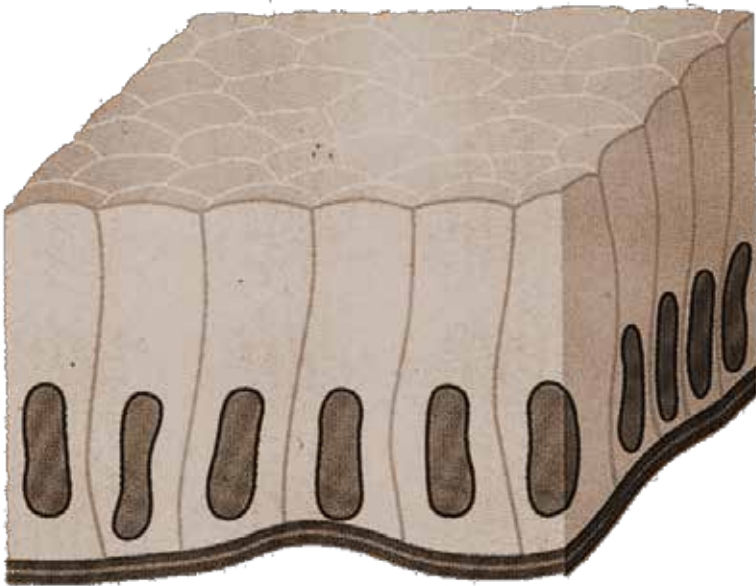


Прост коцкаст епител



- Такође се налази у респираторним бронхиолама, интрахепатичним жучним каналима, средњем уву, као и дуктус интеркалатусу пљувачних жлезда.

Прост цилиндричан епител



Највећи део дигестивне цеви

Жучна кеса

Екстрахепатични жучни путеви

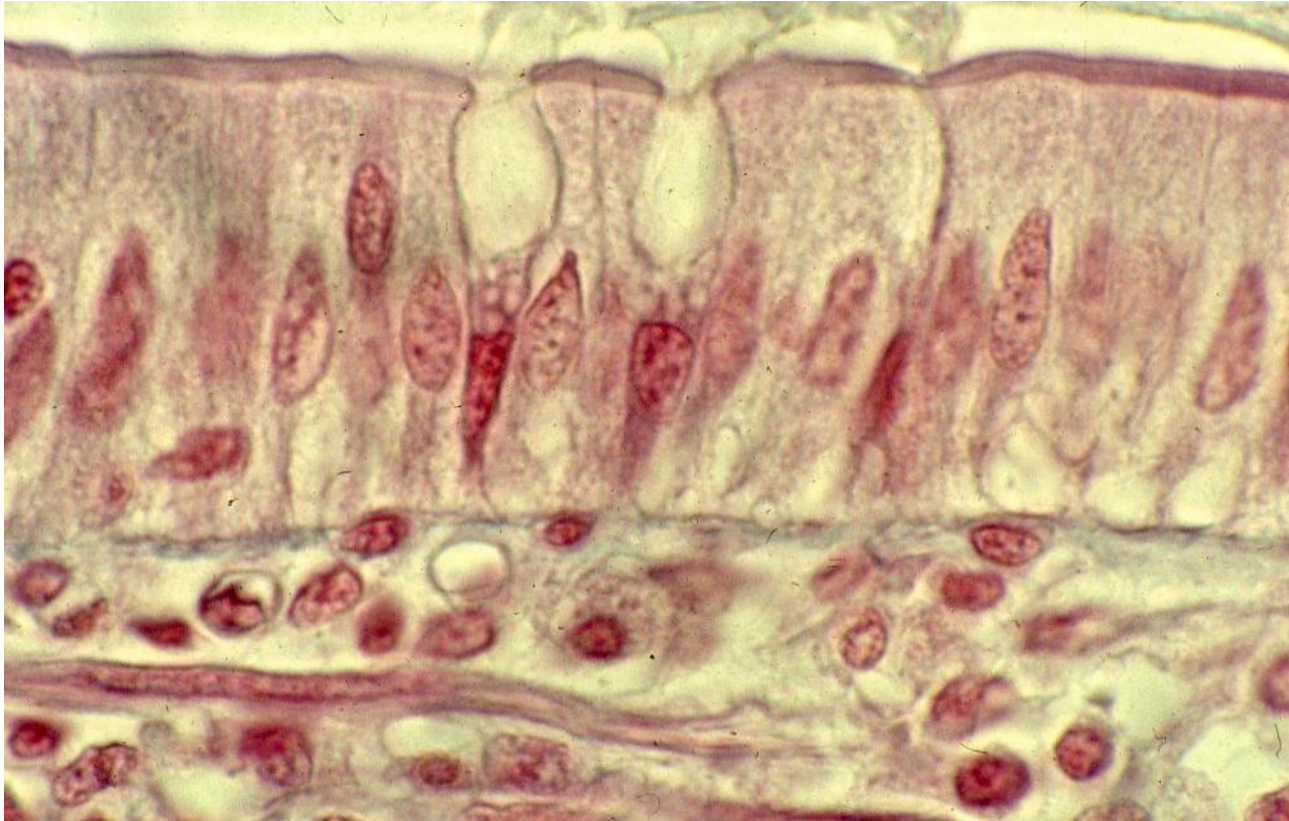
Ductus striatus

Терминалне бронхиоле

Јајовод

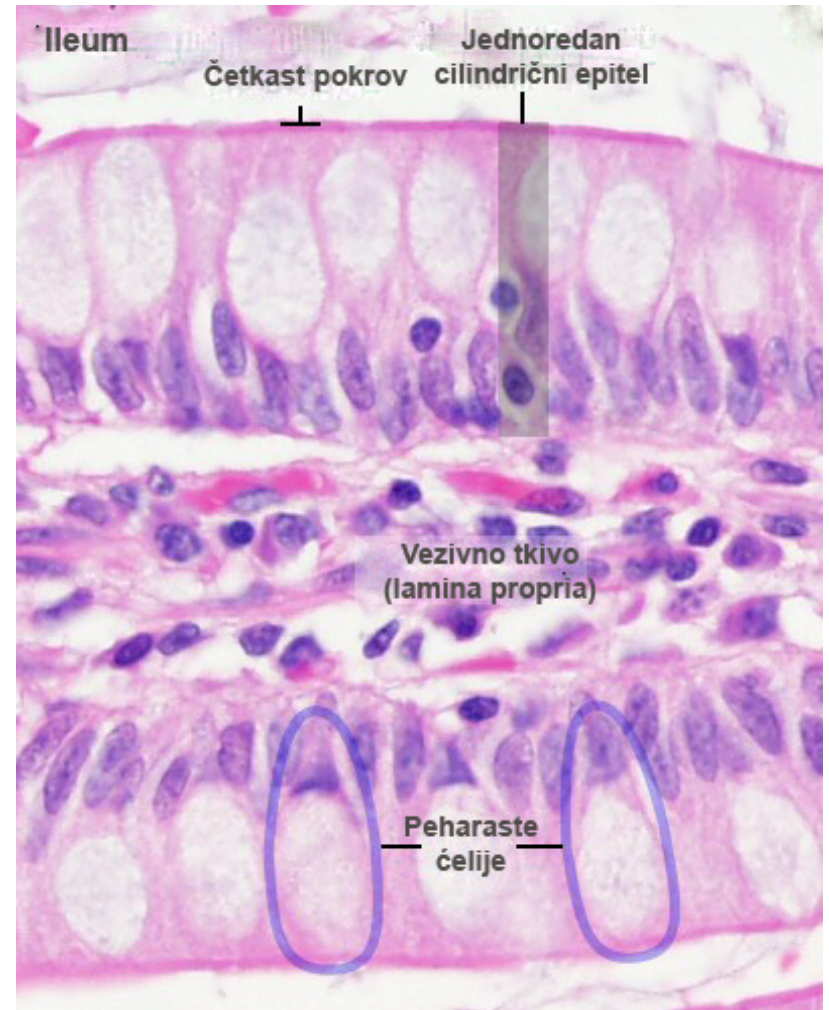
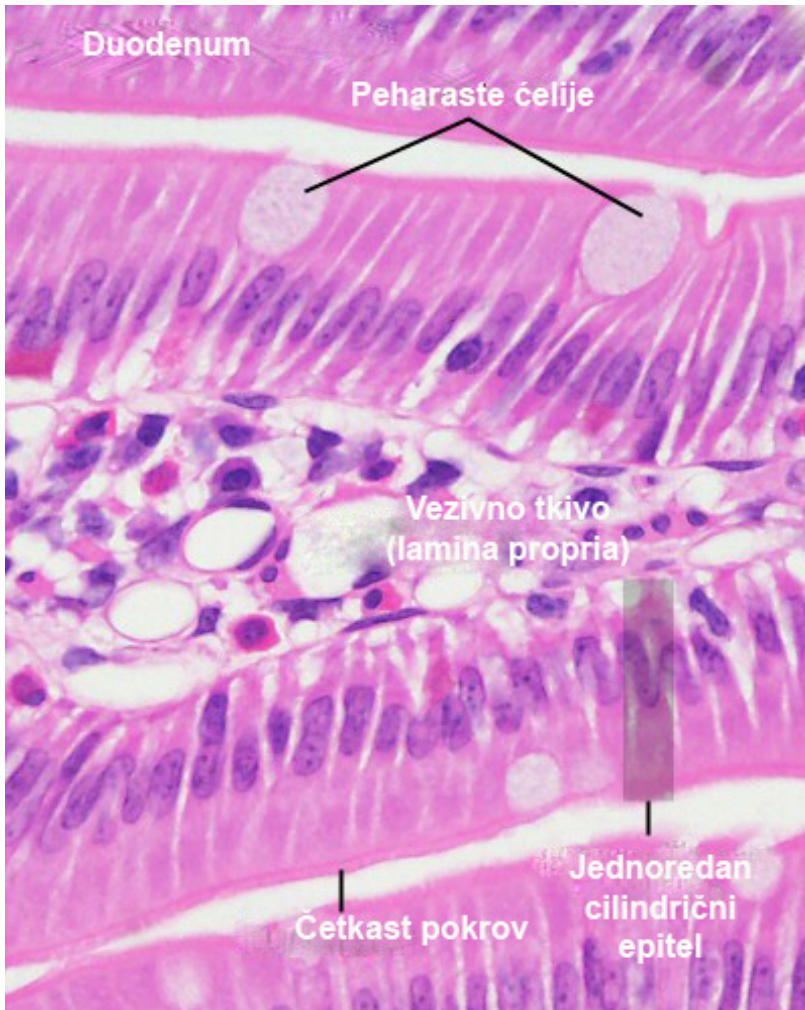Утерус

Прост цилиндричан епител



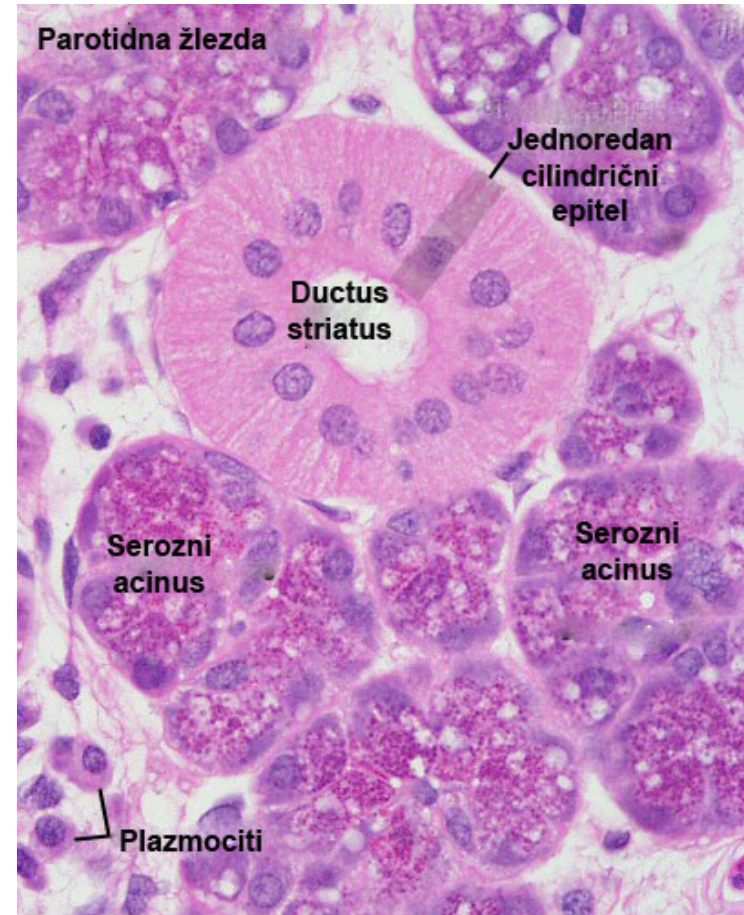
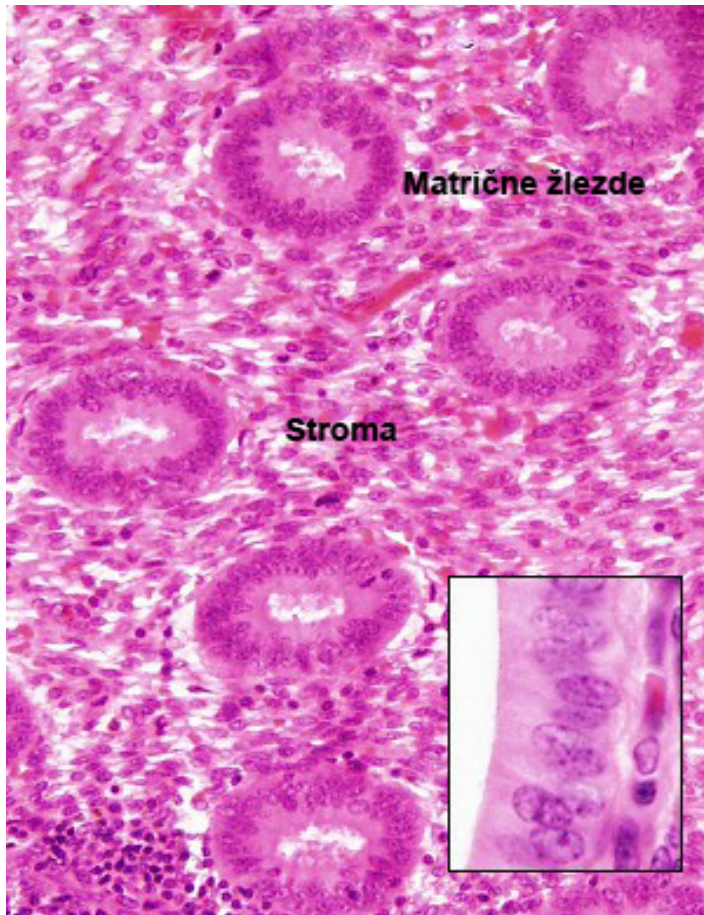
- Ово је најраспрострањенији тип простих епитела.
- Изграђен је од једног реда високих, призматичних ћелија висине 15-20 микрона.

Прост цилиндричан епител




- Облаже највећи део дигестивне цеви (желудаца, танко и дебело црево).

Прост цилиндричан епител



- Остале локализације укључују жучну кесу, екстрахепатичне жучне путеве, терминалне бронхиоле, сабирне цевчице у бубрегу, утерус, јајовод, дуктус стријатус итд.

Плочастослојевит епител без орожавања



Усна дупља

Езофагус

Анус

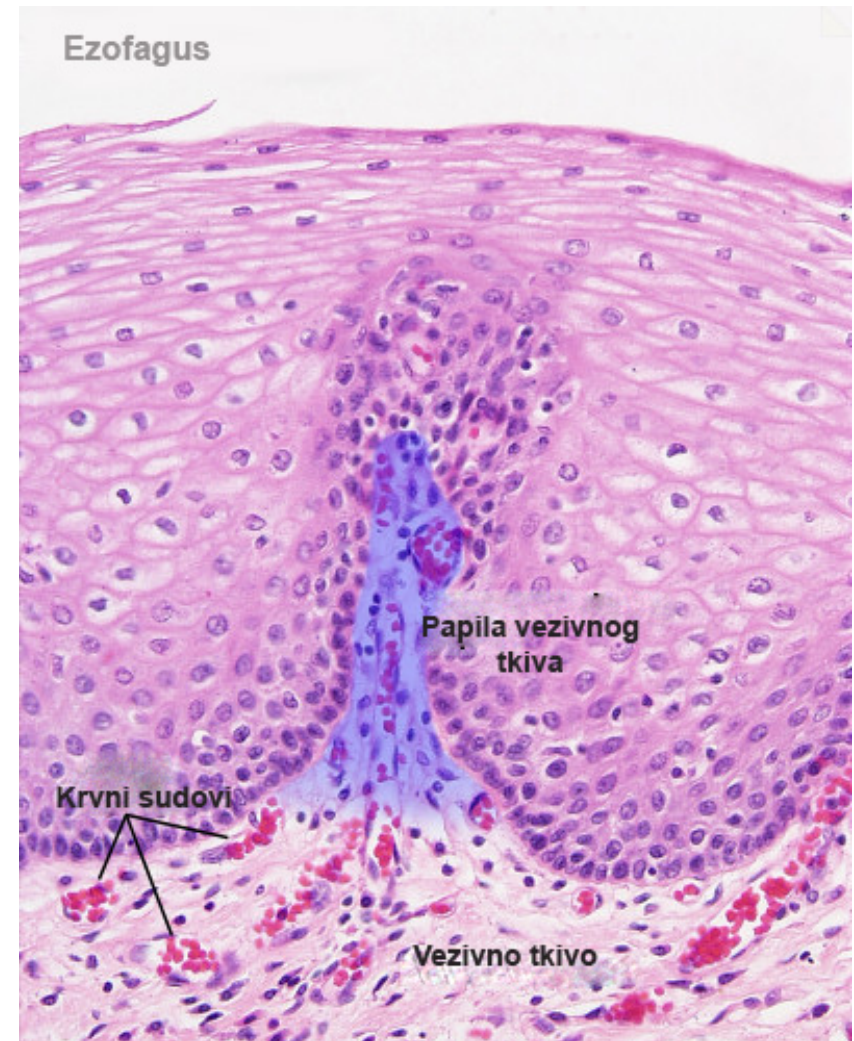
Вагина

Гланс пенис и препуцијум

Предњи епител рожњаче

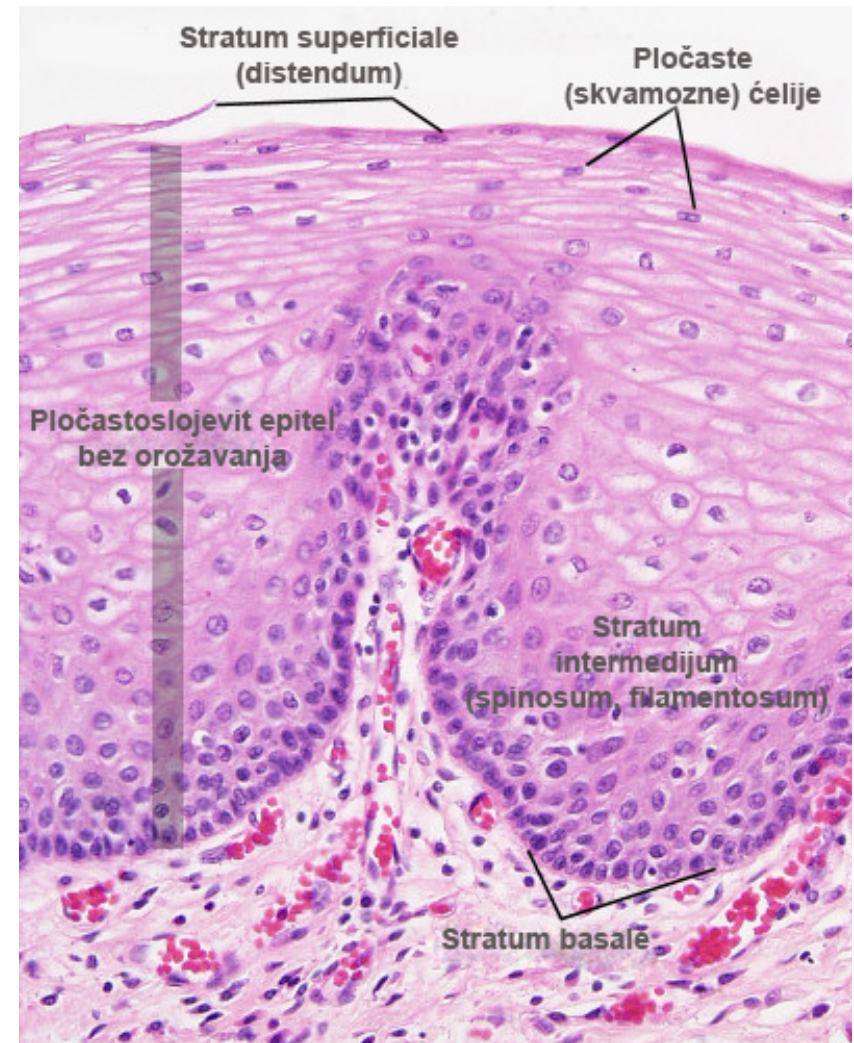
Плочастослојевити епител без орожавања

- **Плочасто слојевити епител без орожавања** налази се у слузницама које су изложене јаким механичким утицајима.
- Влажи га секрет егзокриних жлезда.
- Нема изражене кератинизације.
- Карактерише га већи број редова ћелија - од само 5-6 код предњег епитела **рожњаче**, па до 25-30 редова код **једњака**.
- Остале локализације: усна дупља, анус, гланс пениса, препуцијум, вагина...




Плочастослојевити епител без орожавања

- **Stratum basale** – један ред матичних коцкастих ћелија.
- **Stratum intermedium** (filamentosum, spinosum) – неколико слојева полигоналних ћелија које се спљоштавају идући ка површини.
- Повезане су дезмозомима.
- **Stratum superficiale** (distendum) - изграђен је од неколико редова спљоштених, плочастих ћелија са централно постављеним нуклеусом).



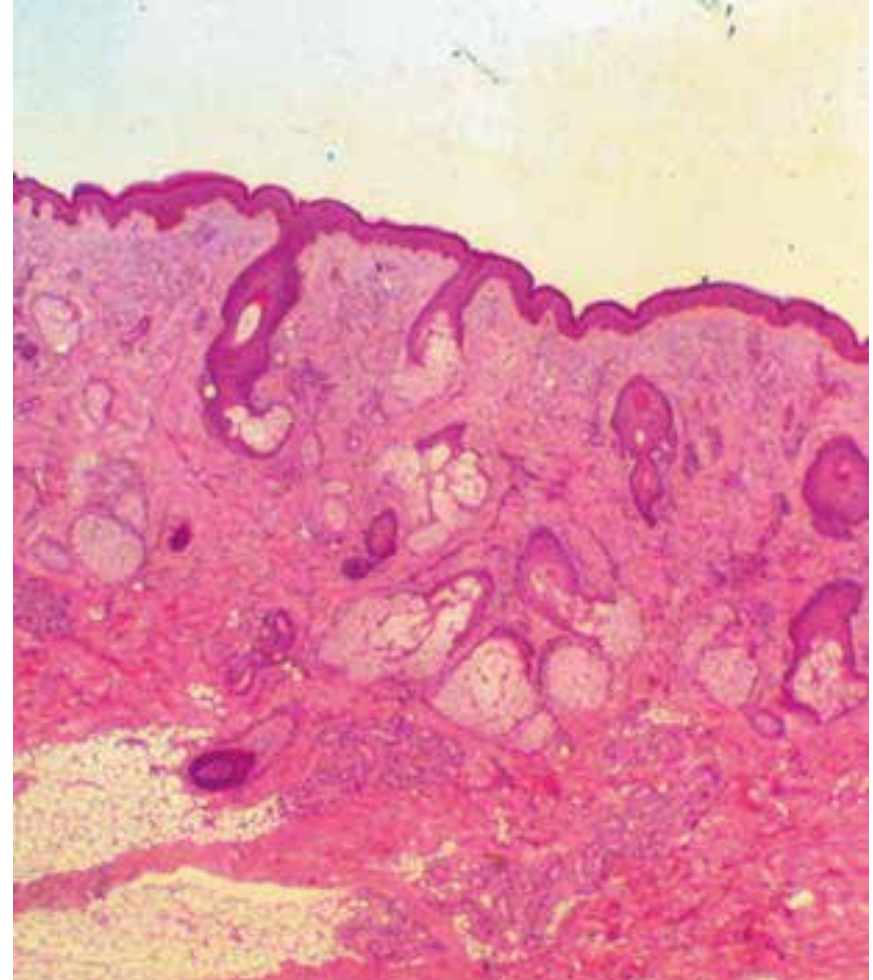
Плочастослојевит епител са орожавањем



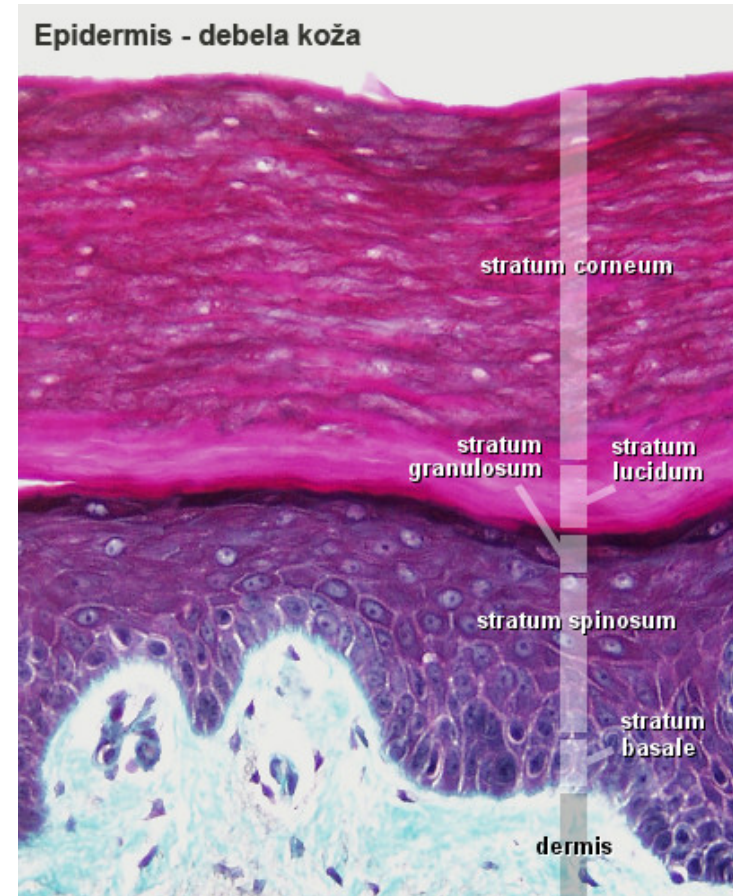
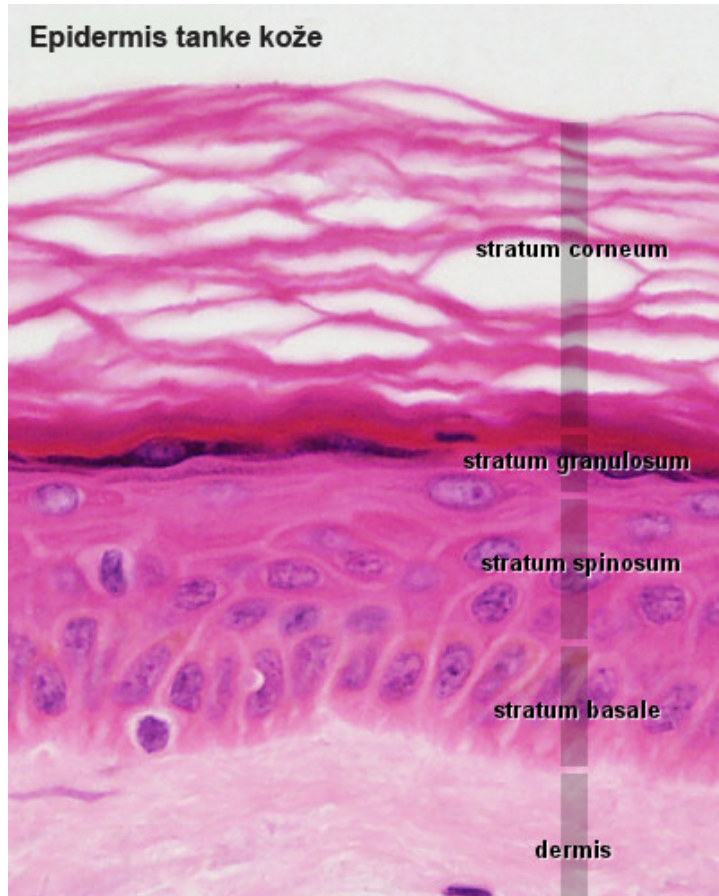
Градџ површни слој коже – **епидермис**.

Епидермис

- Плочастослојевити епител са орожавањем.
- Дебљина епидермиса варира у различитим регионима тела.
- Најдебљи је у пределу **дланова** и **табана** (и до 70 редова ћелија).
- Састоји се из специфичних ћелија **кератиноцита**, који синтетишу кератине.

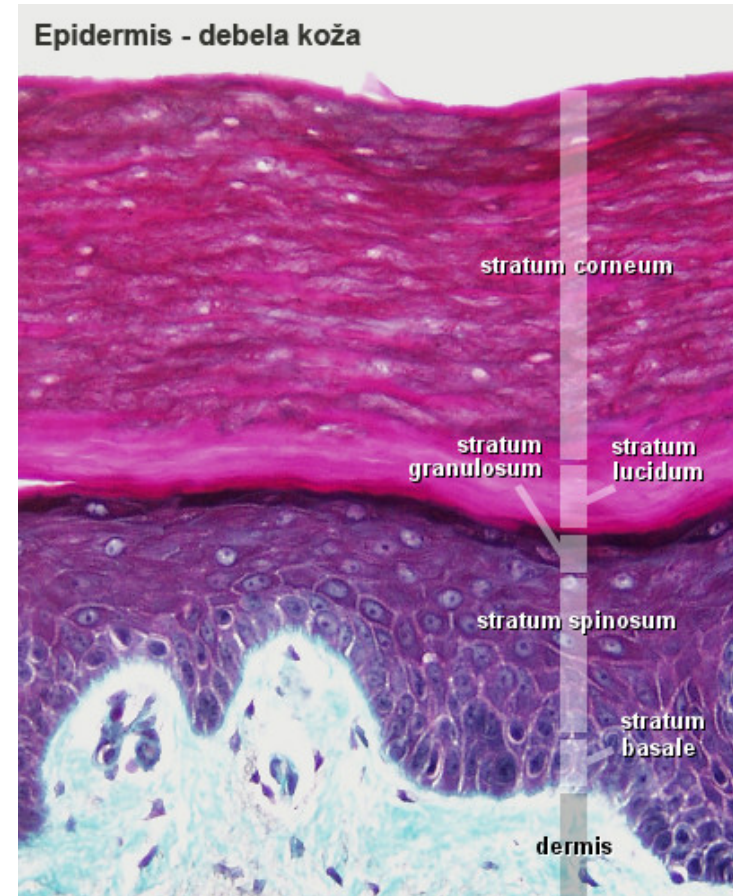
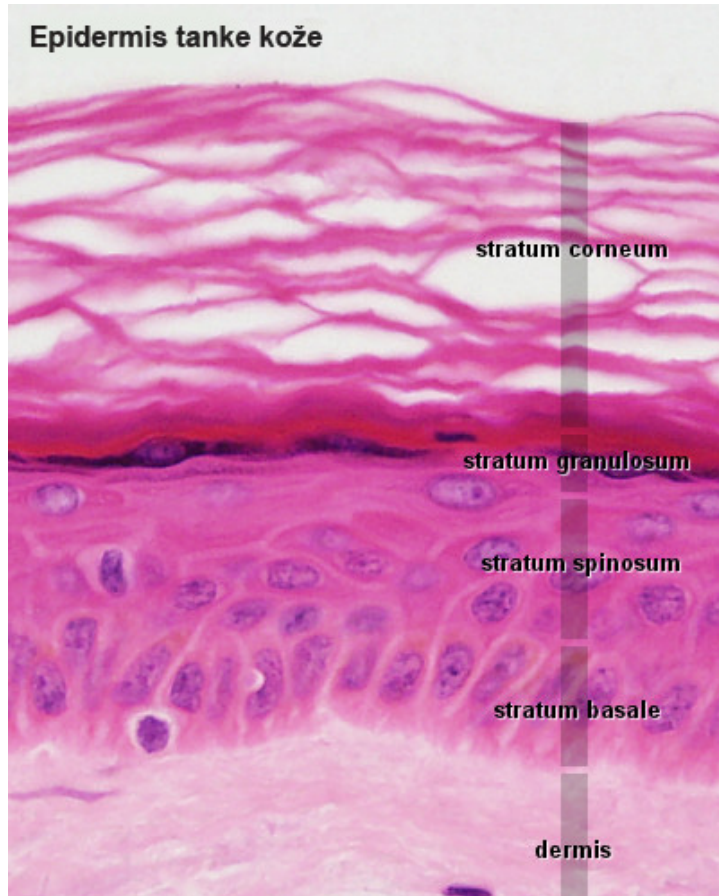


Епидермис



- Главна карактеристика овог епитела је најповршњи, орожали слој **stratum corneum** изграђен од мањег или већег броја редова плочастих, **безједарних** ћелија које су испуњене **кератинским филаментима**.

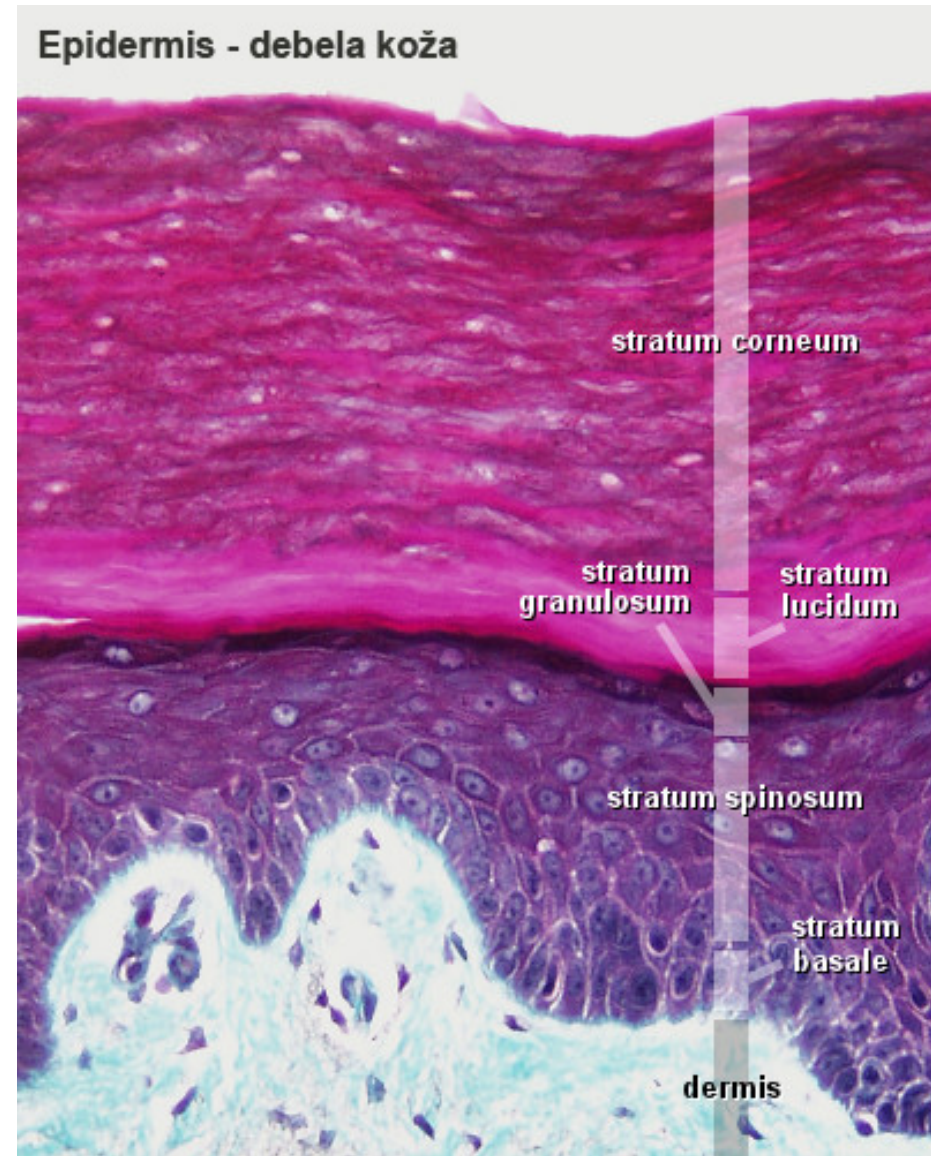
Епидермис



- **Кератиноцити** су распређени у неколико слојева: **str. basale**, **str. spinosum**, **str. granulosum**, **str. corneum**. У кожи дланова и табана, се између трећег слоја (**str. granulosum**) и површног, орожалог слоја, може видети **str. lucidum**.

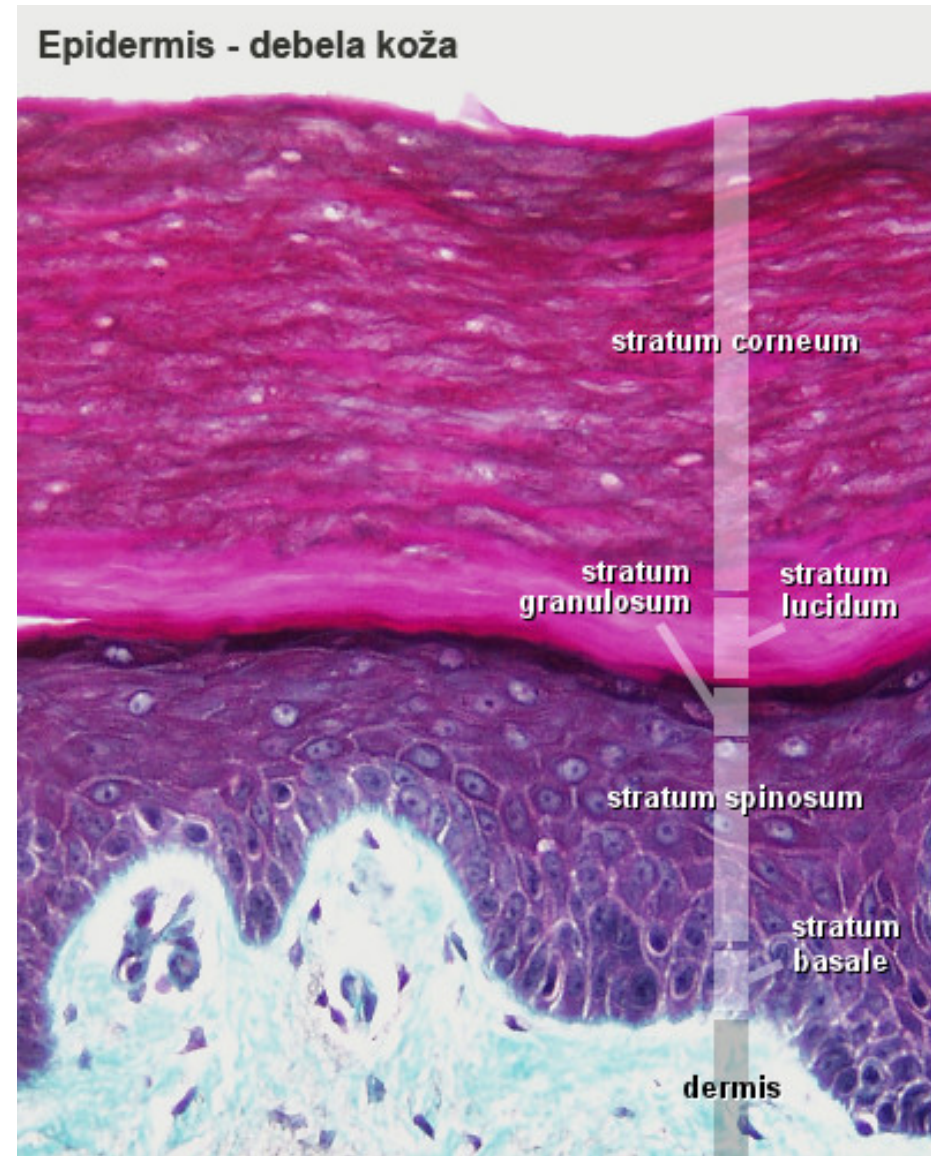
Stratum basale (germinativum)

- Најдубљи, **матични слој** епидермиса.
- Један слој **цилиндричних ћелија**.
- Интезивним **деобама ћелија** стварају се **нови кератоцити** који мигрирају у више слојеве (постају орожале ћелије).
- Процес обнављања епидермиса траје око **26-28 дана**.



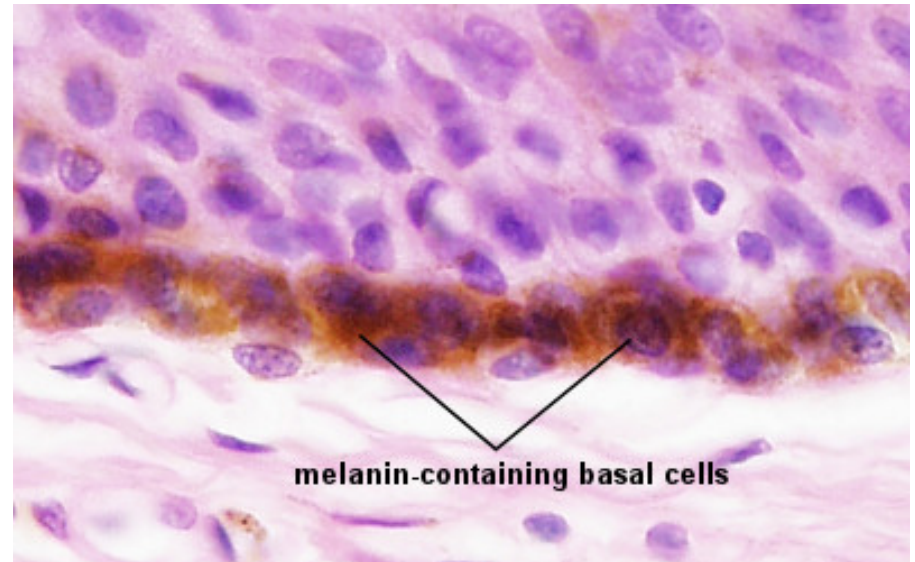
Stratum basale (germinativum)

- У ћелијама базалног слоја почиње синтеза кератинских филамената.
- Поред матичних ћелија у овом слоју су смештена и тела **меланоцита** (меланин).
- У деловима коже који су добро инервисани, налазе се и **Меркелове ћелије**.



Меланоцити

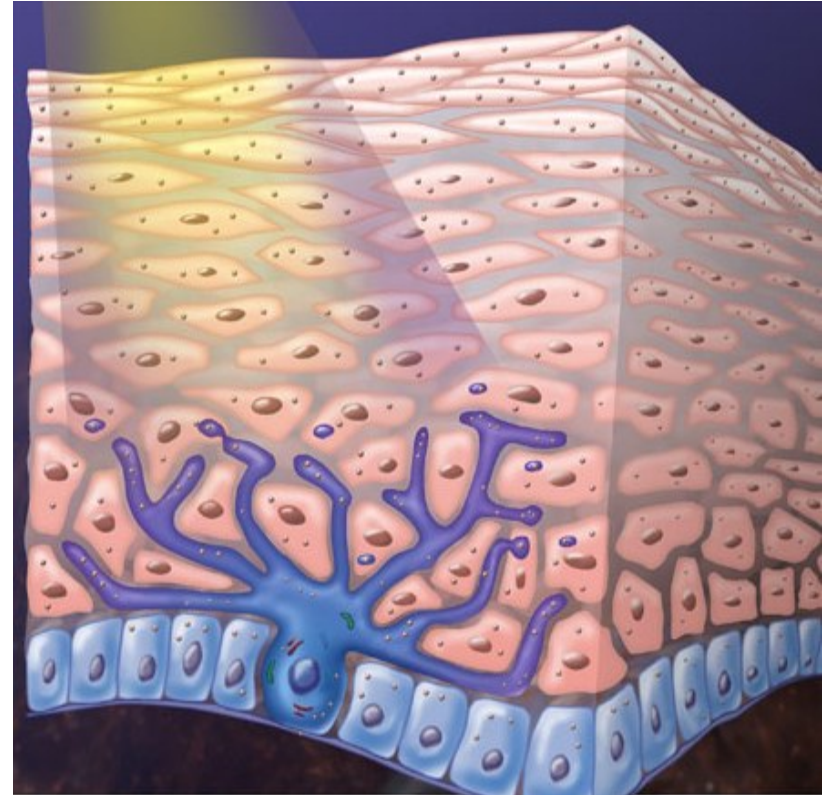
- Ћелије **дендритског облика**.
- Тела су смештена **између кератиноцита** базалног слоја
- **Разгранати продужеци** између ћелија базалног и спинозног слоја.



- n Синтетишу пигмент **меланин** (даје боју кожи) и накупљају га у гранулама – **меланозомима** (преко дисталних продужетака прелазе у околне керетиноците).

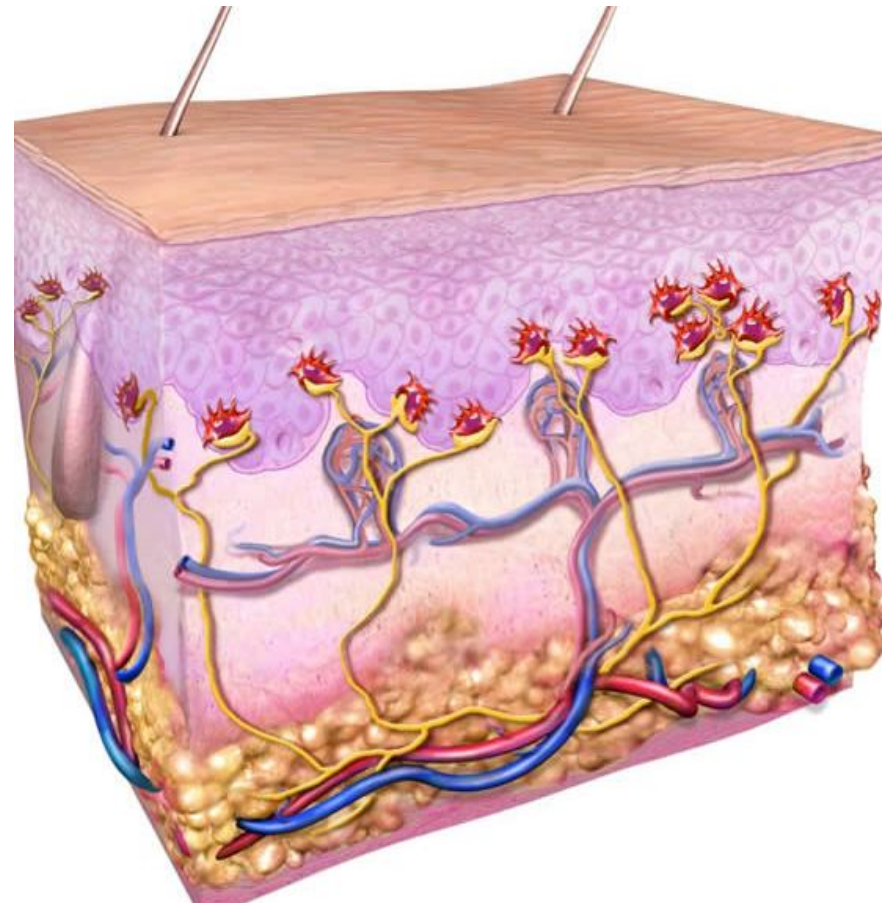
Меланоцити

- У стратум корнеуму нема меланина.
- Група кератиноцита (око 36 ћелија) коју снабдева један меланоцит назива се **епидермисно-меланинска јединица**.
- Ултраљубичасти зраци повећавају активност меланоцита и број меланозома у њима.



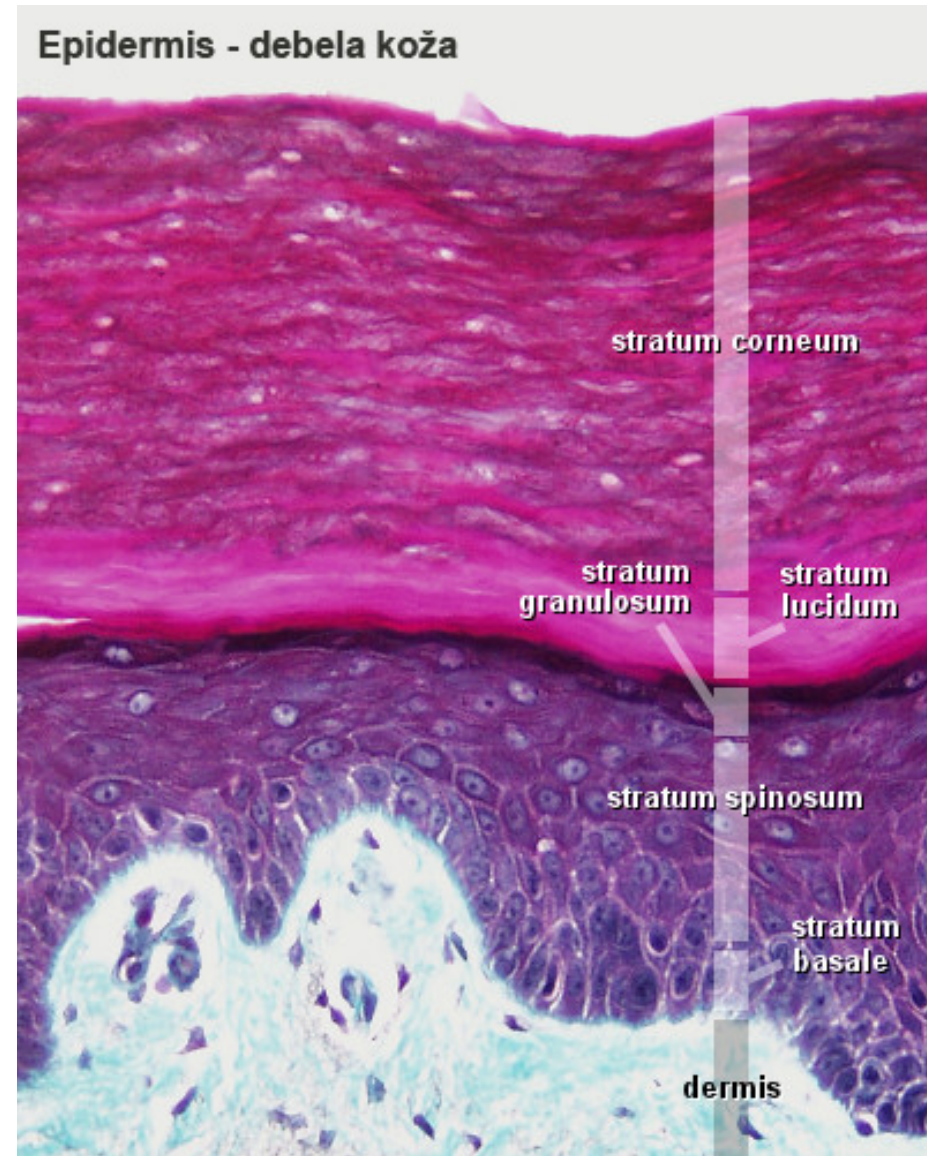
Меркелове ћелије

- У **базалном слоју епидермиса** у **добро инервисаним** деловима коже (врхови прстију, усне и спољашњи омотач длаке).
- Слободни нервни завршеци су у контаткту са **базалним деловима** ових ћелија.
- **Спорореагујући механорецептори** (припадају дифизном неуроендокрином систему (ДНЕС).



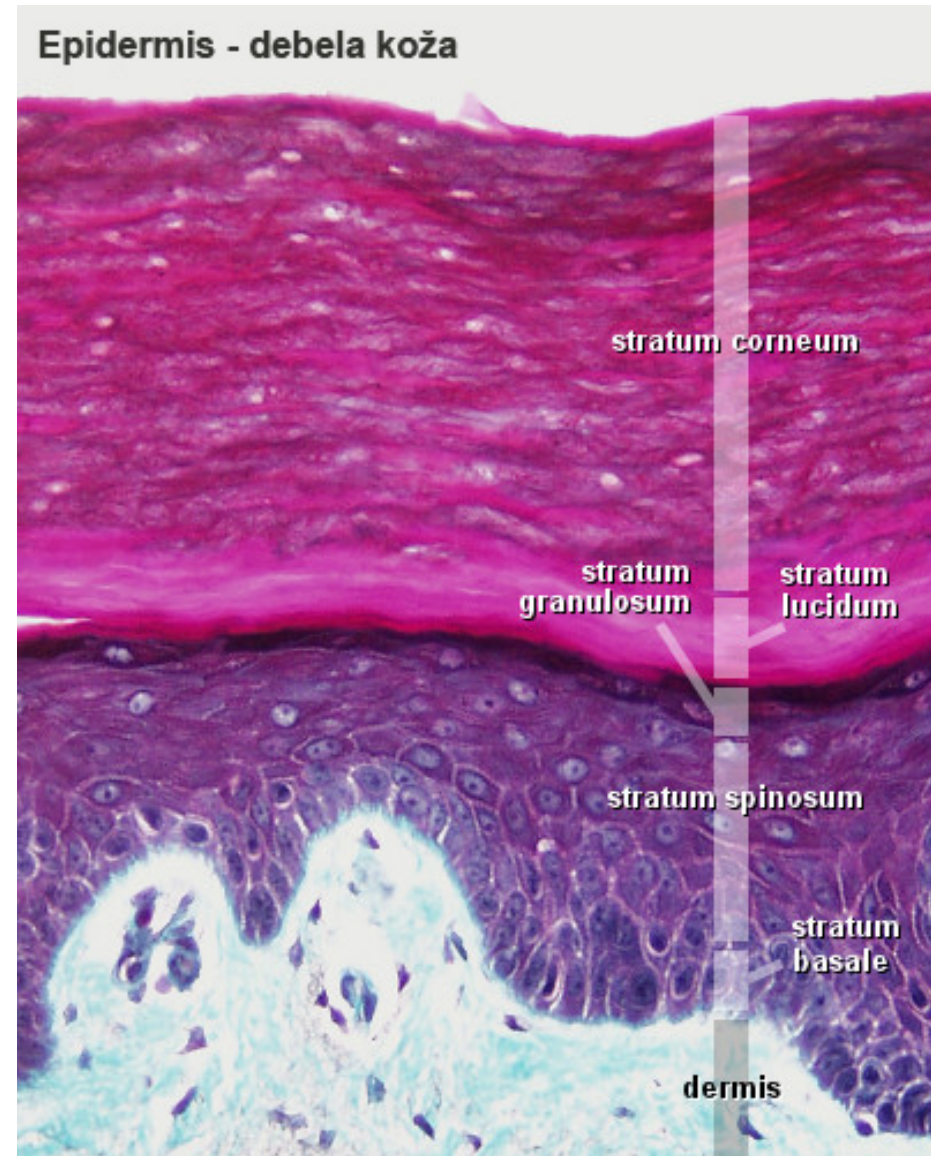
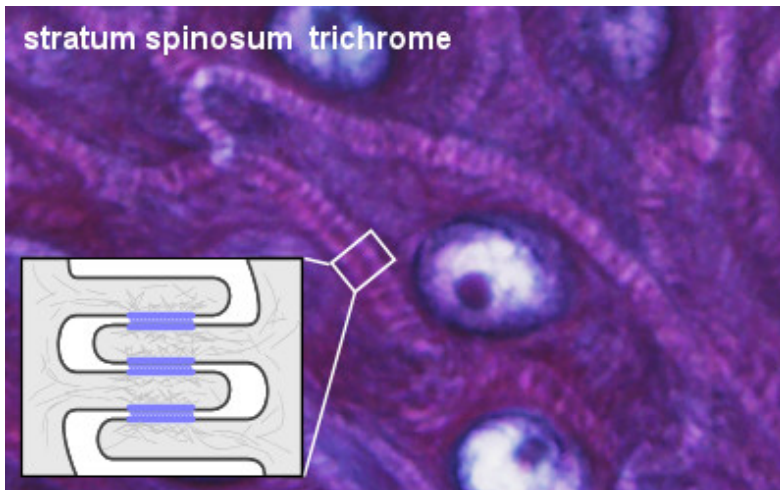
Stratum spinosum

- Састављен од више слојева многоугаоних ћелија (све пљоснатије према површини епитела).
- Ћелије су повезане дезмозомима, „бодљикав” изглед (бодље = *spinae*) – **stratum spinosum**.
- У ћелијама које у горњим деловима слоја почињу да се диференцирају **ламеларне грануле** или **кератозоми**...



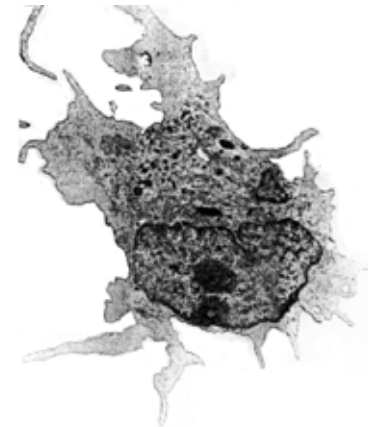
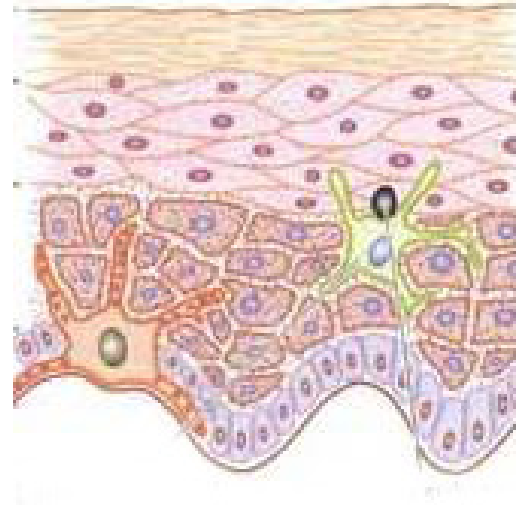
Stratum spinosum

- Главно место њихове активности је следећи, гранулозни слој.
- У ћелијама спинозног слоја се наставља синтеза **кератинских филамената**, а присутни су и **меланозоми** и **Лангерхансове ћелије**.



Лангерхансове ћелије

- Разгранатог облика, припадају групи **антиген-презентујућих ћелија**.
- Поседују способност да „ухвате“ **антигене**, да их **интернализују**, **разлажу** на фрагменте и **прикажу** их лимфоцитима.
- Осим тога, ове ћелије пружају **додатне сигнале** који стимулишу пролиферацију и диференцијацију лимфоцита.



- n Осим у епидермису, где су лоциране у **спином слоју**, налазе се и у другим епителима и лимфопоетским органима и **имају способност миграције**.

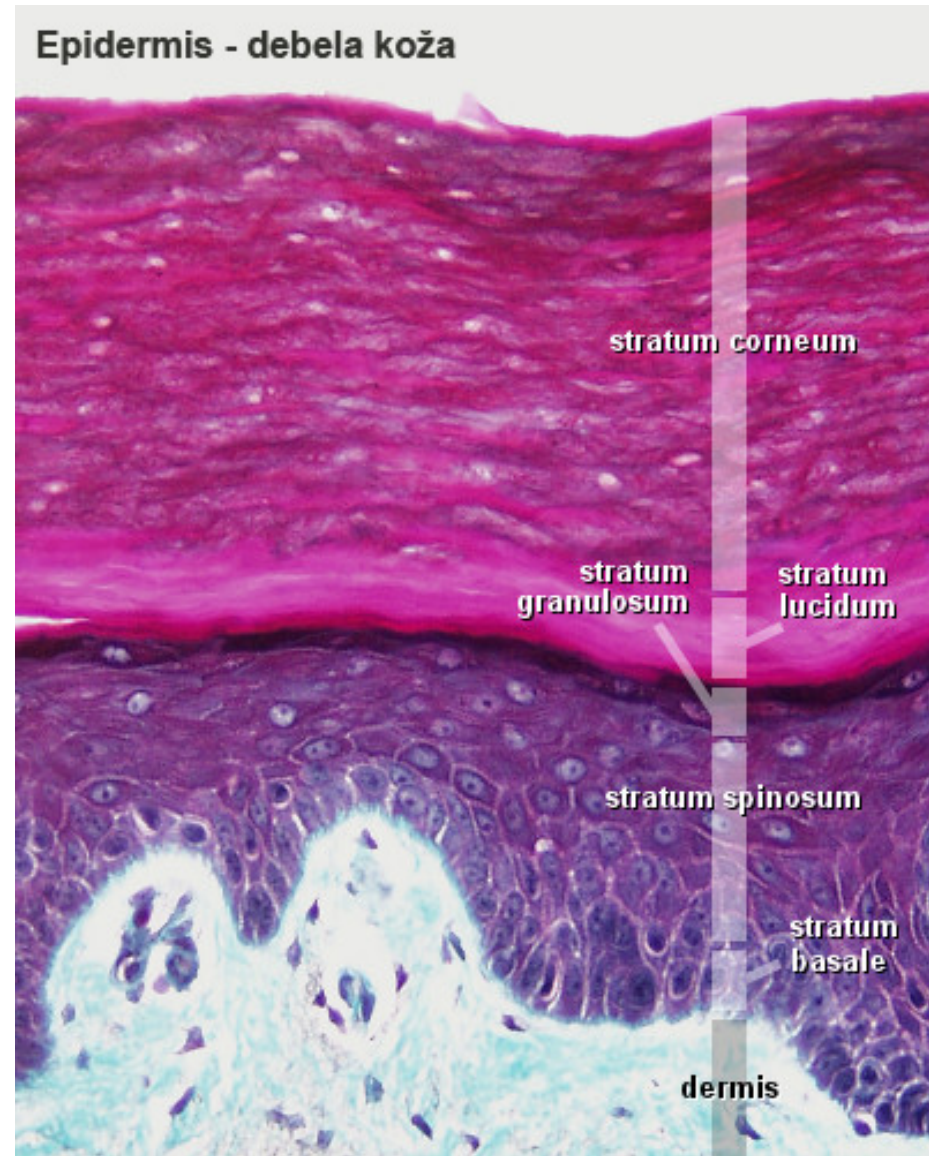
Stratum granulosum

- Граде га **2-5 слојева** спљоштених, вретенастих кератиноцита са **пикнотичним једром**.
- У цитоплазми ћелија су смештене **кератохијалинске грануле**.
- Функција гранула је да **у процесу кератинизације** стварају **интерфибриларну супстанцу** која "цементира" тонофиламенте.



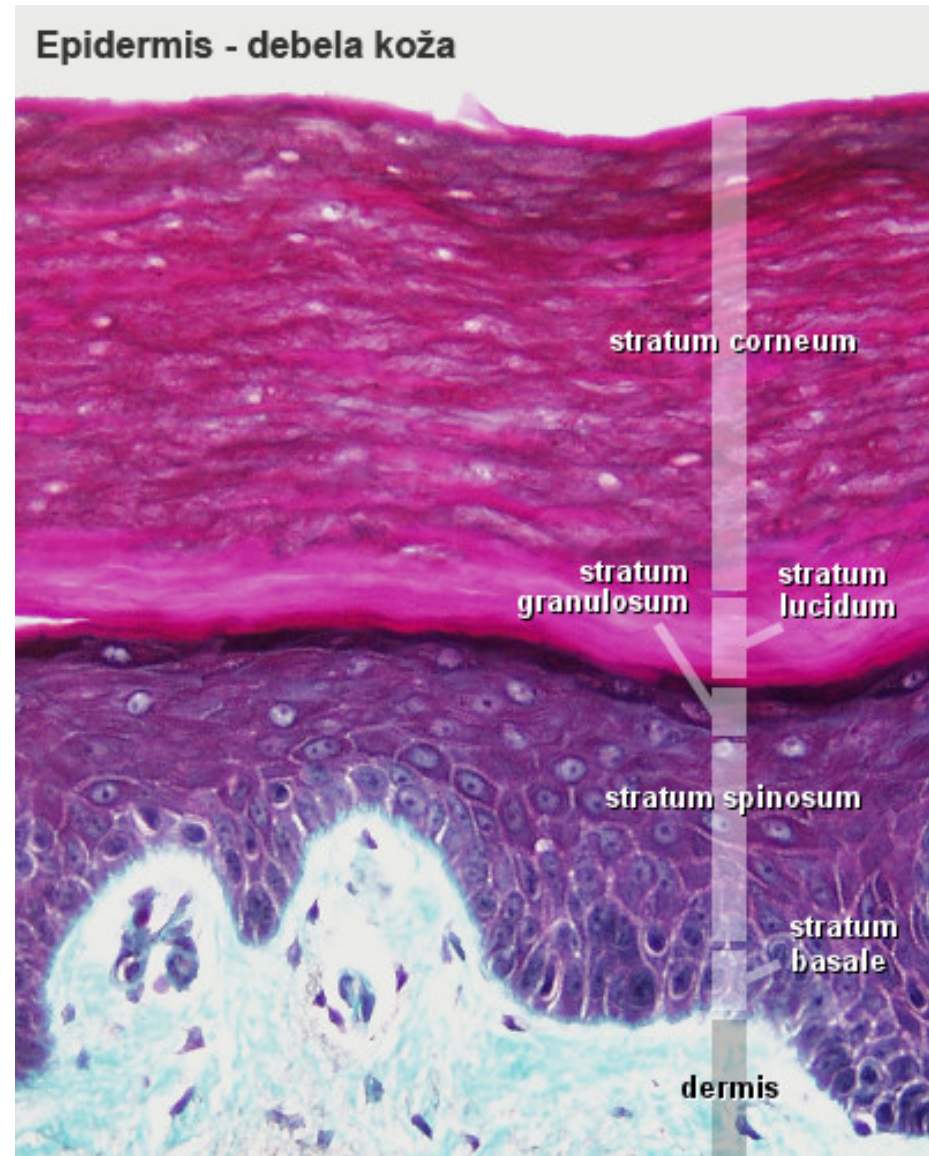
Stratum granulosum

- Накупљањем кератохијалинских **гранула**, нестаје једро и остале органеле и ћелија постаје потпуно **кератинизована**.
- Ћелије гранулозног слоја садрже и **ламеларне грануле** или **кератозоме**.
- Њихов садржај се **празни у међућелијске просторе** и формира **епидермисну баријеру** (оне могућава пролаз воде из организма).
- Садржај **ламеларних гранула** доприноси и **десквамацији** орожалих кератиноцита.



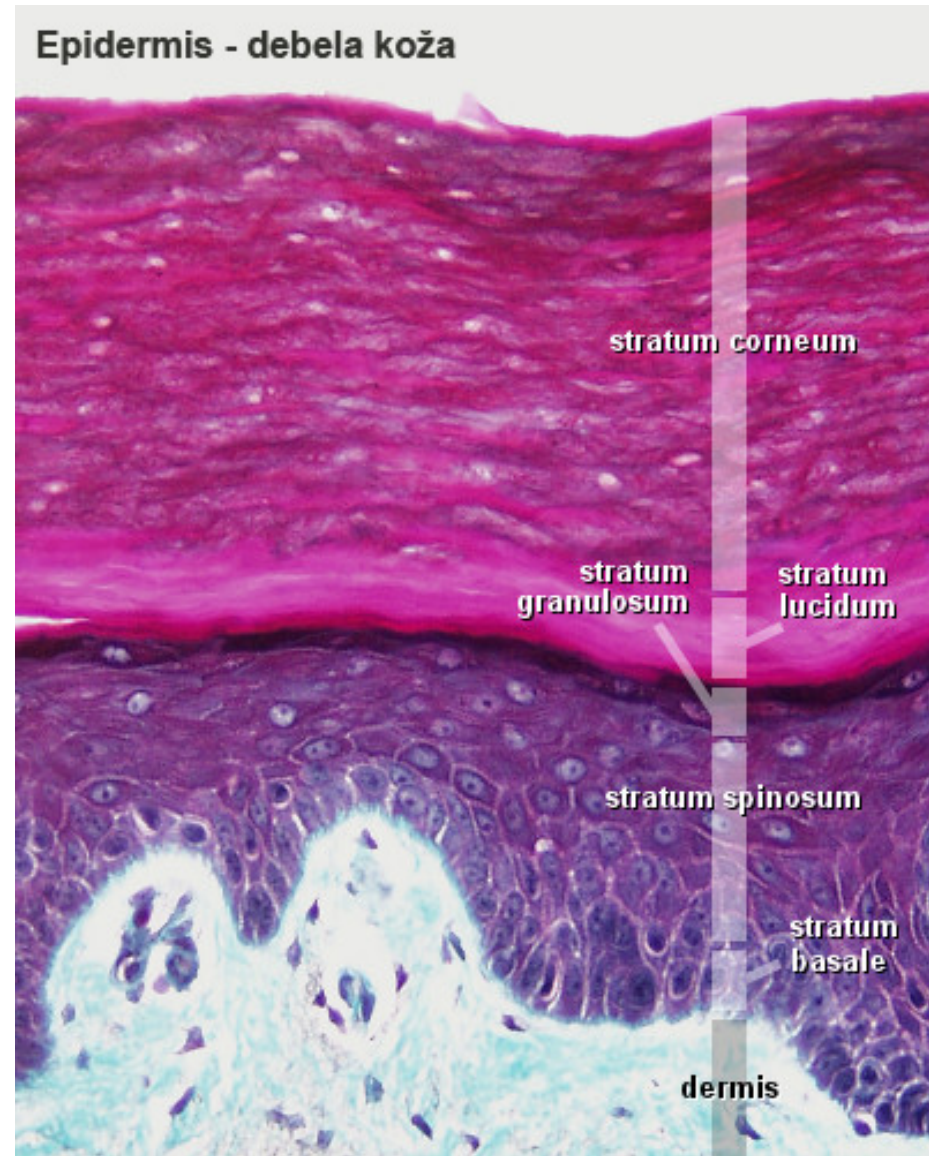
Stratum lucidum

- Уочава се само у пределу **дланова и табана**, где је кожа дебља.
- Ћелије су изразито **спљоштене**, хомогеног изгледа.
- Не поседују **ни једру ни органеле**.
- У цитоплазми се налазе густо збијени **кератински филаменти**.



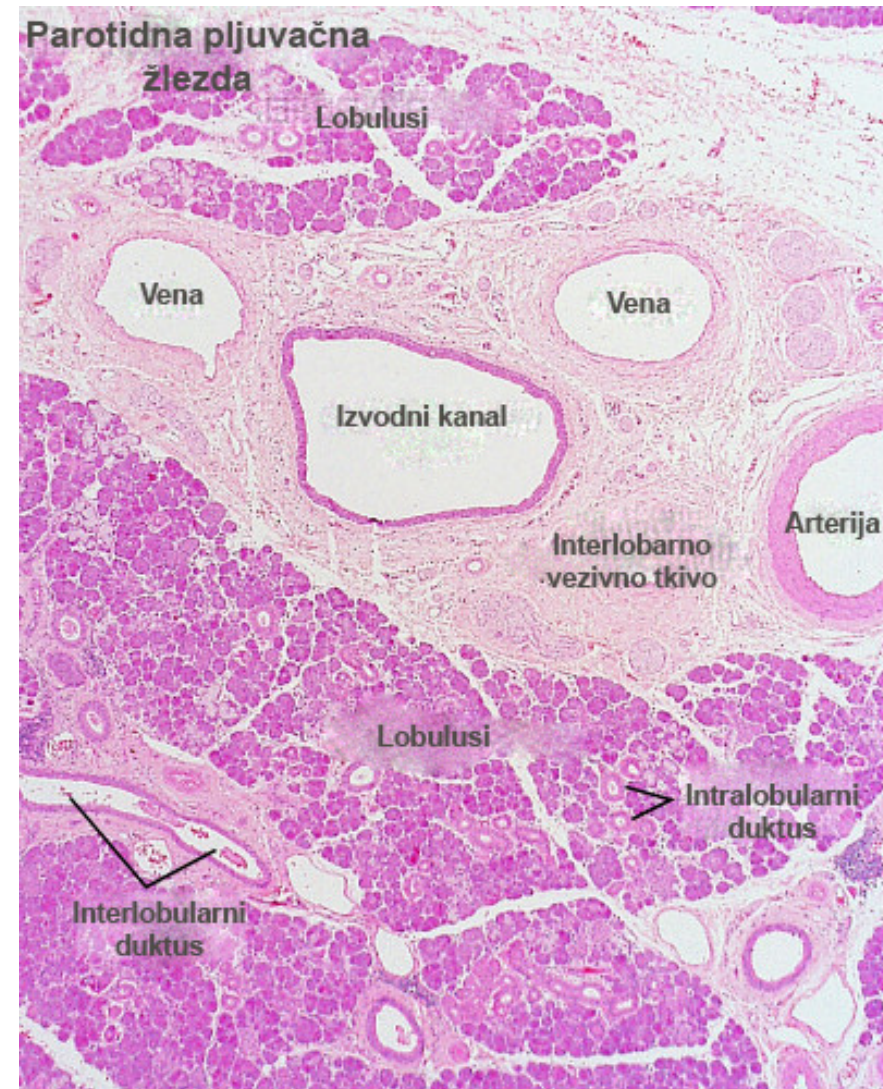
Stratum corneum

- Више слојева пљоснатих, орожалих ћелија без једра са задебљалом ћелијском мембраном (**корнеоцити**).
- **Корнеоцити** представљају завршну фазу процеса кератинизације ћелија епидермиса.
- Поседују само **кератинске филаменте**.
- Постепено **десквамшу** односно, „перутају се”.
- Епител се обнавља сталним **деобама и диференцијацијама** ћелија базалног слоја.



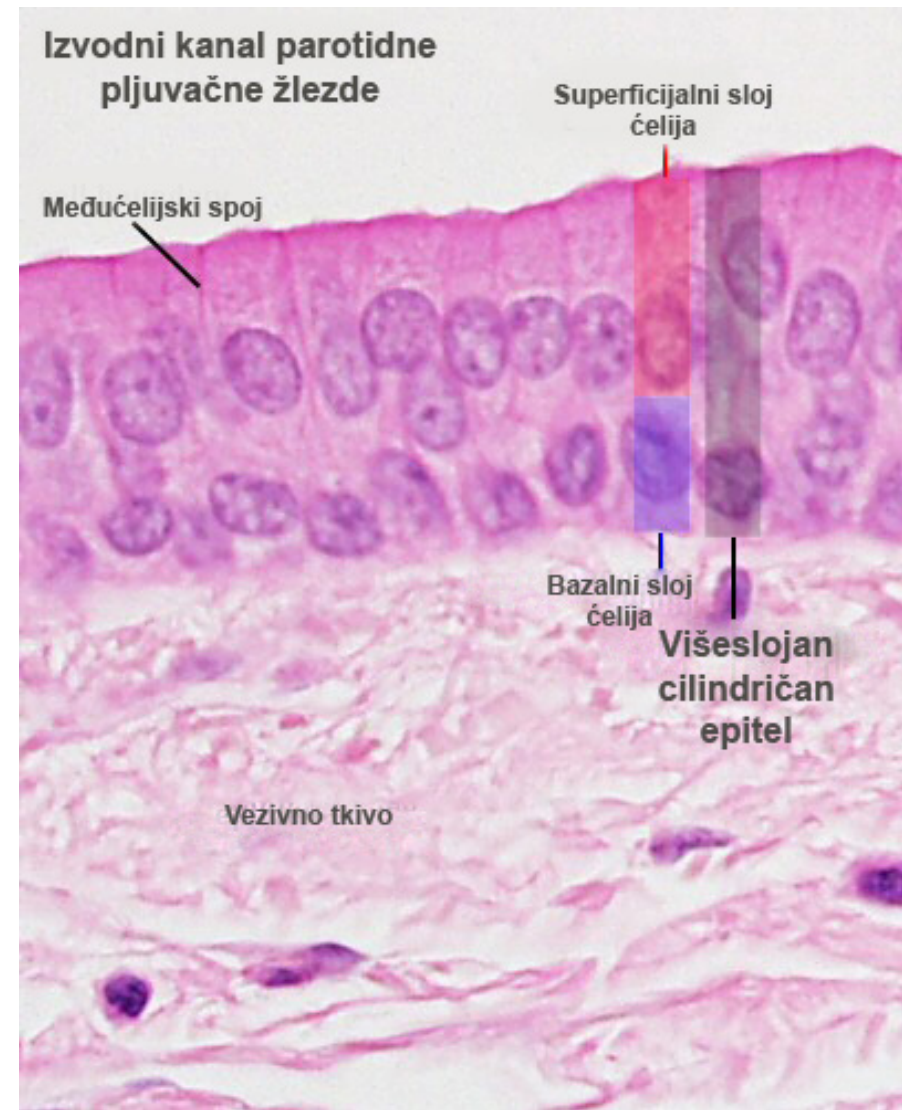
Вишеслојан коцкаст и вишеслојан цилиндричан епител

- **Коцкасти слојевити епител** налази се у изводним каналима млечних и знојних жлезда.
- **Цилиндричан слојевити епител** налази се у делу уретре, коњуктиве, на бази ларингеалне стране епиглотиса, изводних канала пљувачних и знојних жлезда.

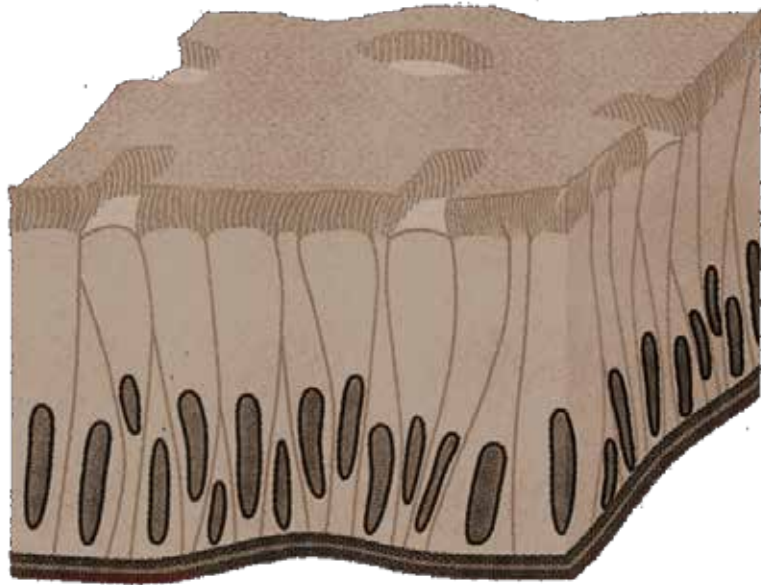


Вишеслојан коцкаст и вишеслојан цилиндричан епител

- **Коцкасти слојевити епител** налази се у изводним каналима млечних и знојних жлезда.
- **Цилиндричан слојевити епител** налази се у делу уретре, коњуктиве, на бази ларингеалне стране епиглотиса, изводних канала пљувачних и знојних жлезда.



Псеудослојевити епители

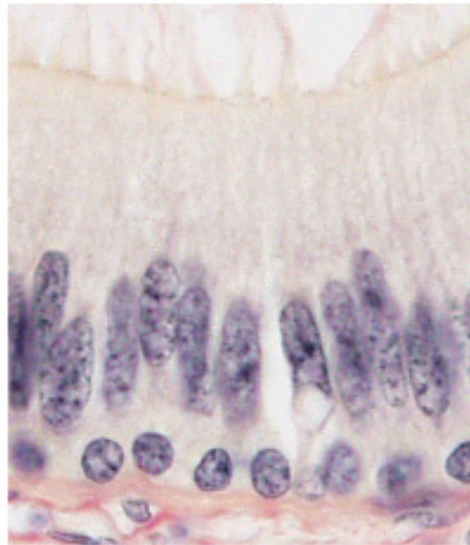
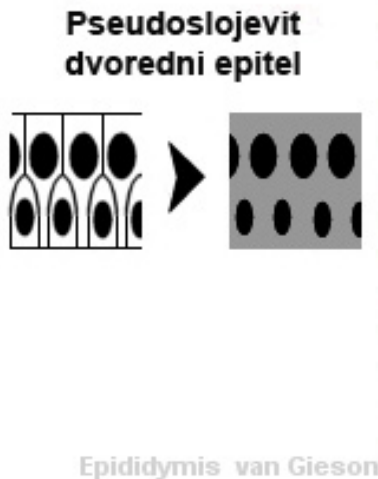


Псеудослојевит дворедан – изводни канали и жлезде
мушког репродуктивног система

Псеудослојевит троредан - респираторни тракт – од
носне дупље до терминалних бронхиола

Псеудослојевити епители

- **Псеудослојевити** тј. **лажно слојевити** епители, свој назив дугују чињеници да су изграђени од **једног реда** ћелија различите висине.
- Све ћелије **леже на базалној мембрани**, али само неке досежу лумен органа који облажу.



- n Због различите висине ћелија, **нуклеуси** појединих типова ћелија се налазе **на различитим висинама**, што и ствара утисак лажне слојевитости.
- n Постоје два подтипа овог епитела: **псеудослојевит дворедни** и **псеудослојевит троредни** епител.

Псеудослојевит дворедни епител

- n **Псеудодворедни епител**
облаже део канала мушког
репродуктивног система и
жлезде које му припадају:

ductuli efferentes

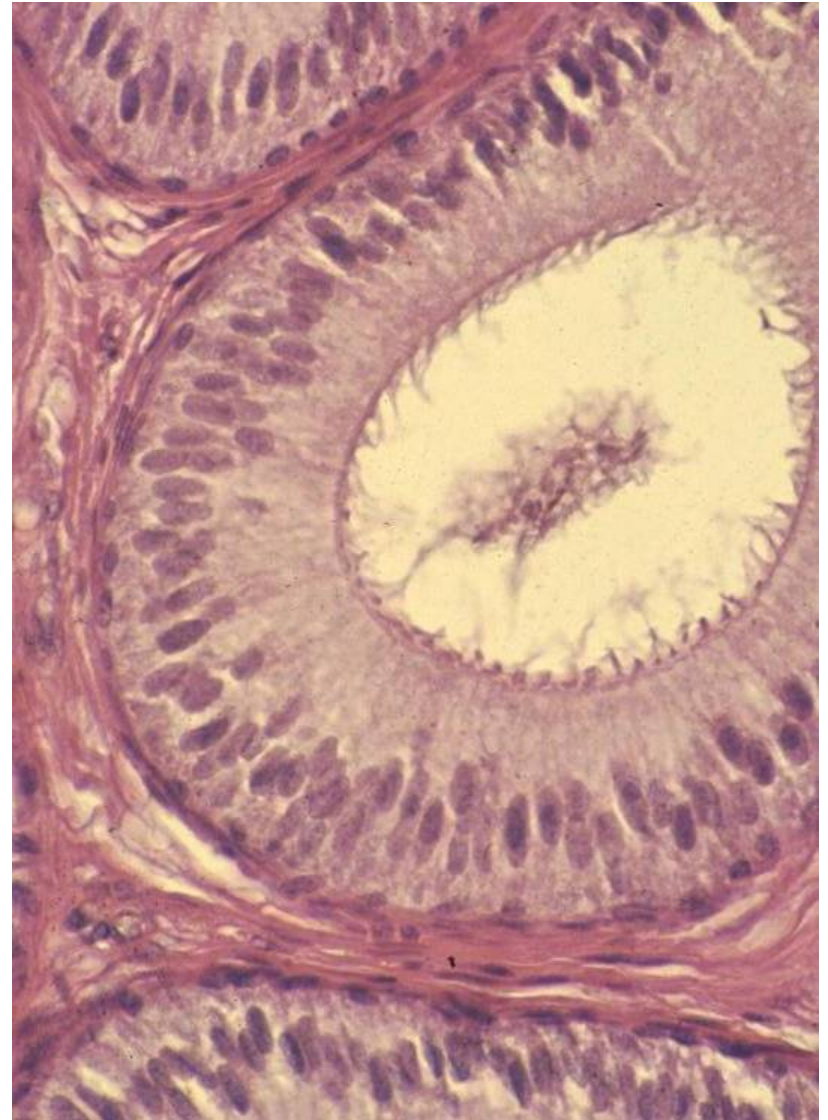
ductus epididymidis

ductus deferens

vesiculae seminales

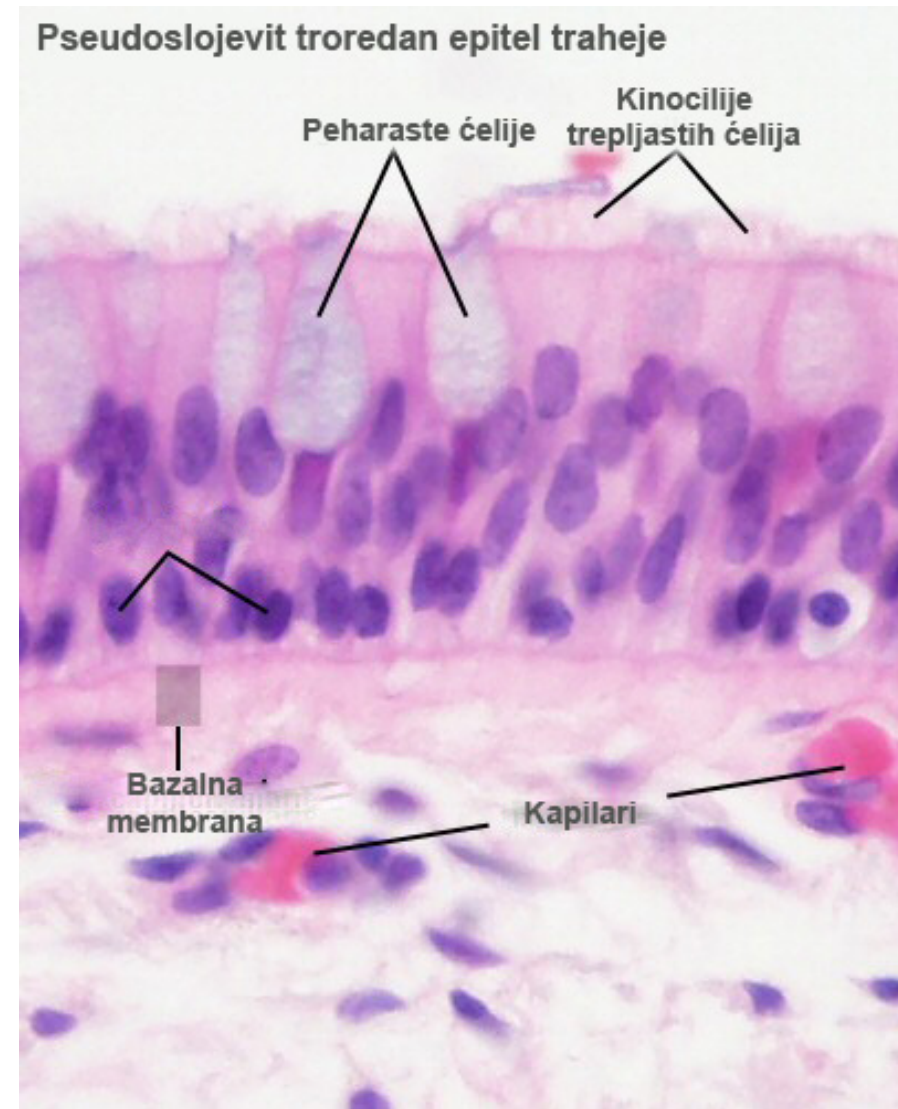
prostata

- n Граде га два типа ћелија:
 - **мале базалне** и
 - **високе цилиндричне са**
стереоцилијама



Псеудослојевит троредни епител

- **Псеудослојевит троредни** епител се често означава као **респираторни епител**, с обзиром на чињеницу да се може наћи само у респираторном тракту (где покрива његов највећи део - од носне дупље до терминалних бронхиола).



Ћелије псеудослојевитог троредног епитела

Високе цилиндричне ћелије

Трепљасте са киноцилијама - најбројније, целом дебљином епитела

Четкасте са микровилима - у базалном делу у контакту са нервним завршецима

Пехарасте – синтетишу муцине који облажу епител

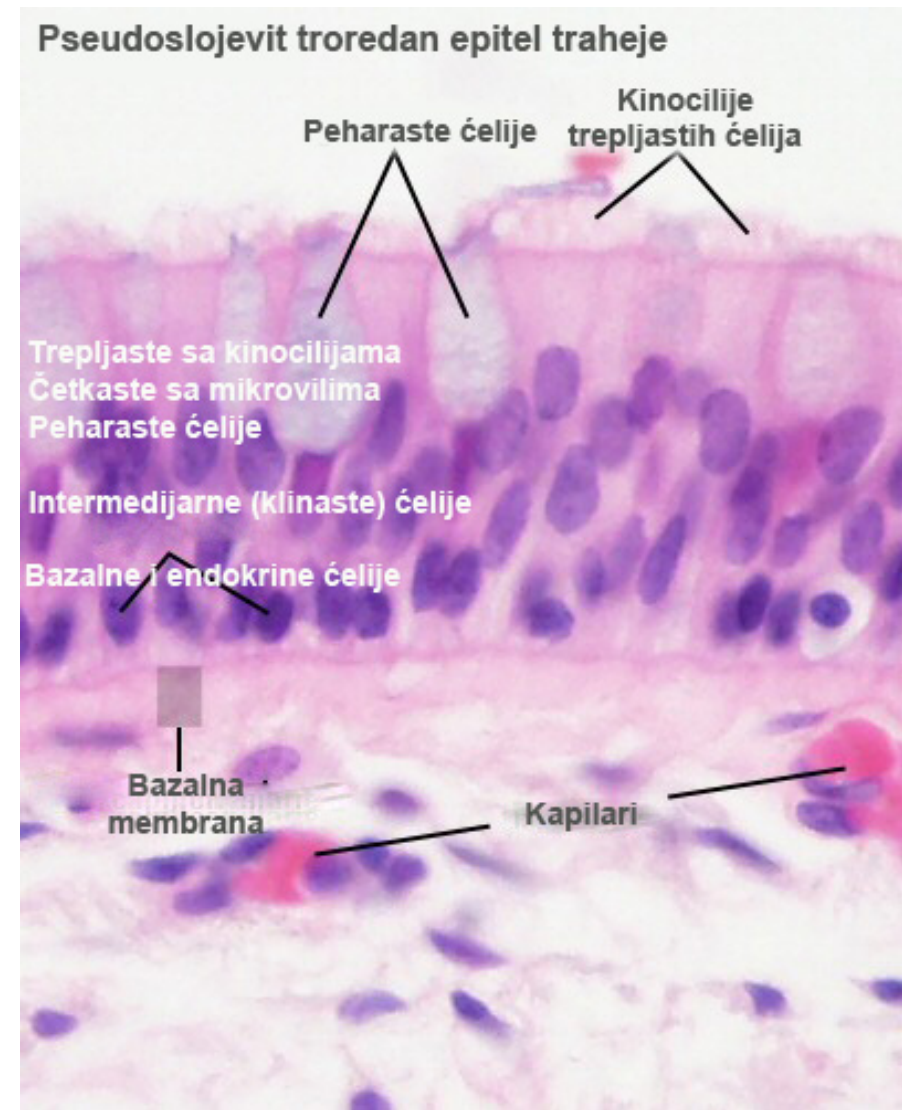
Клинасте (интермедијарне) ћелије

у различитим стадијумима диференцијације од базалних ка високим ћелијама

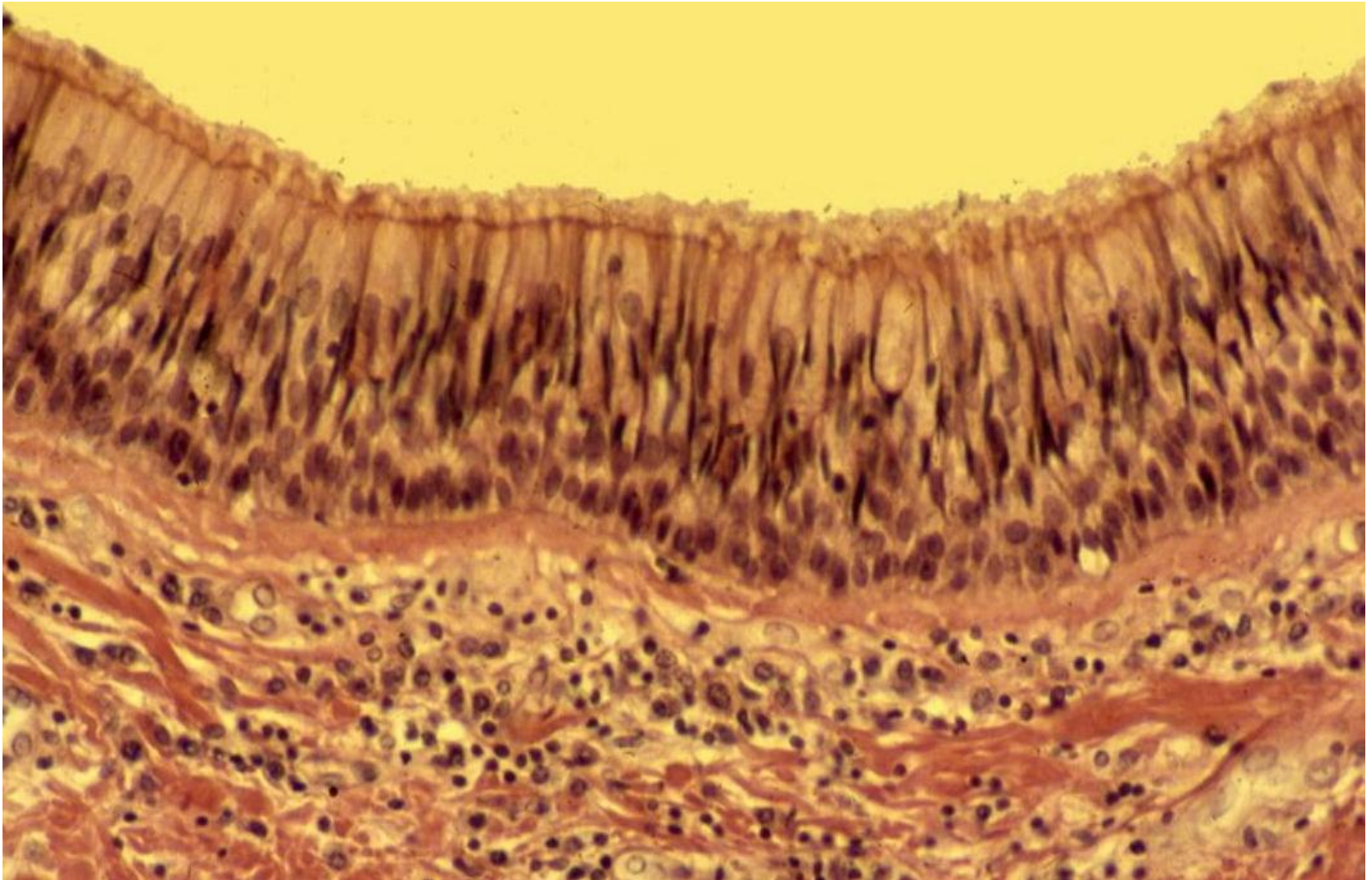
Ниске

Базалне – матичне

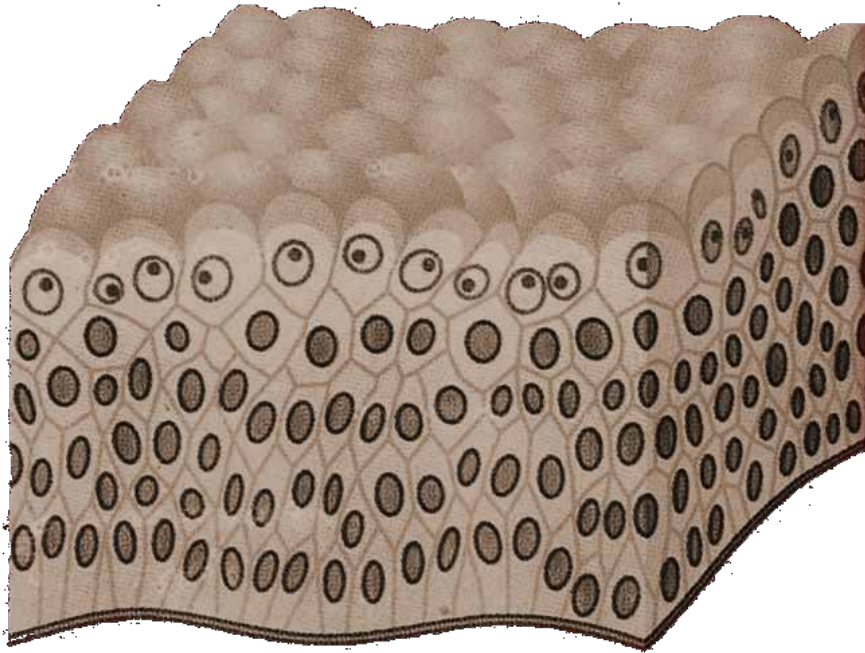
Ендокрине – припадају дифузном неуроендокрином систему (ДНЕС)



Псеудослојевит троредни епител - трахеја



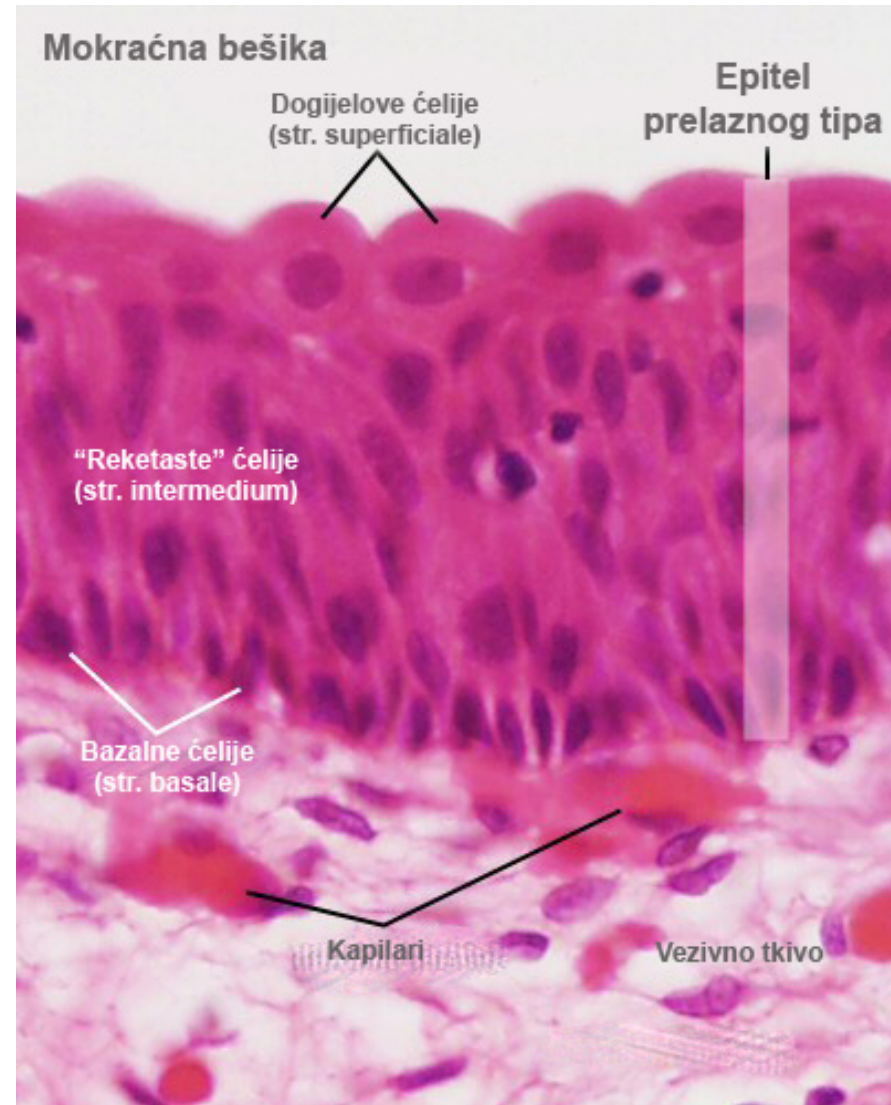
Епител прелазног типа - уротел



Уринарни тракт – од малих чашица до почетног дела уретре

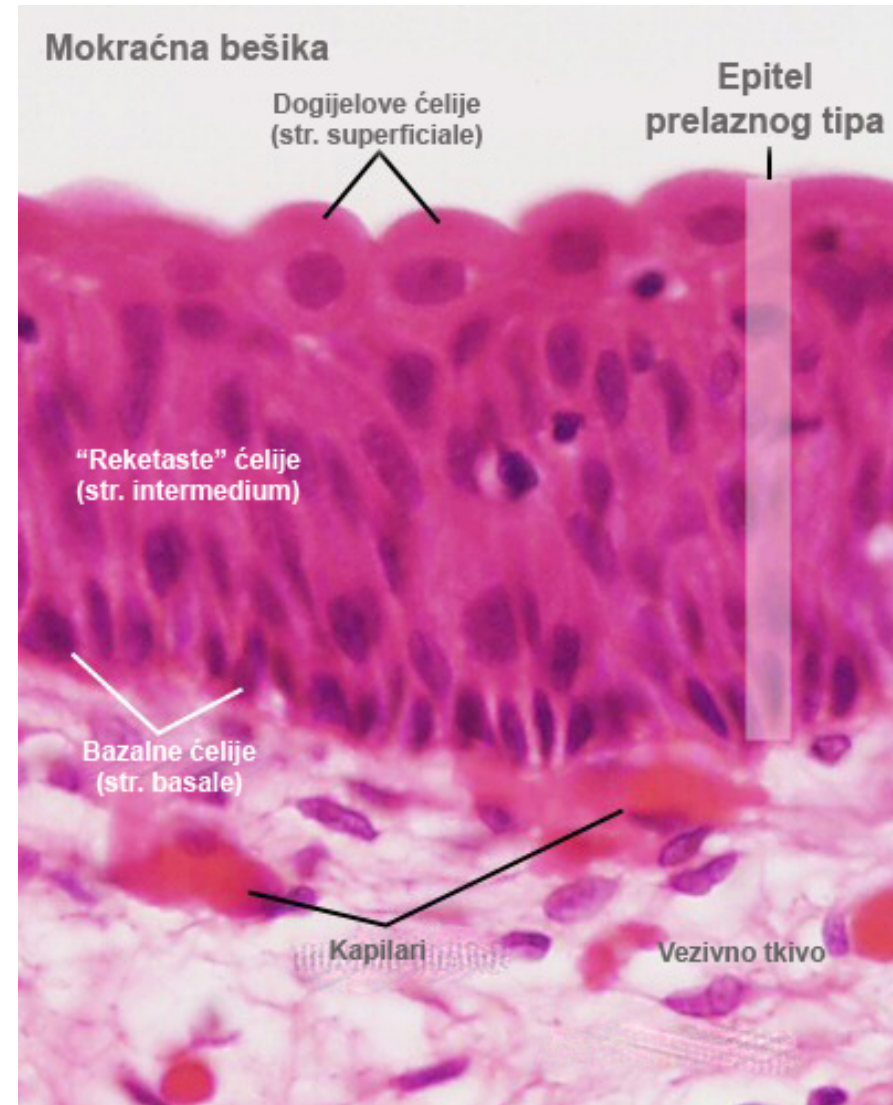
Епител прелазног типа - уротел

- Покрива највећи део уринарног тракта - мале и велике чашице, бубрежну карлицу, уретер, мокраћну бешику и почетни део уретре, па се назива и **уротел**.
- Граде га три типа ћелија: **базалне**, **рекетасте** и **Догијелове ћелије**.
- Ћелије су распоређене у три псеудослоја:
 - **Stratum basale** (базалне)
 - **Stratum intermedium** (рекетасте)
 - **Stratum superficiale** (Догијелове)



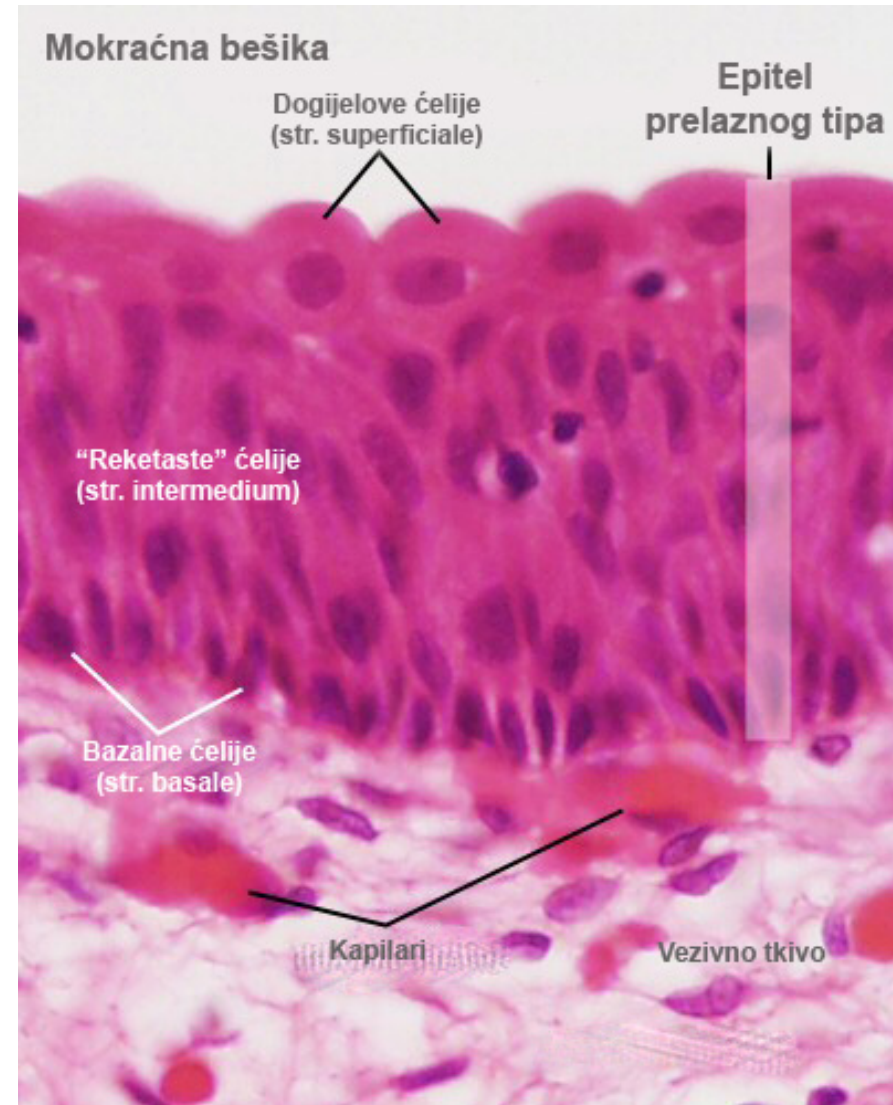
Епител прелазног типа - уротел

- Све ћелије “леже” на базалној мембрани (рекетасте и Догијелове ћелије имају танке цитоплазматске продужетке којима додирују базалну мембрану).
- Главна особина уроепитела је његова **способност промене дебљине (“растегљивост”)**, зависно од функционалног стања органа.
- Када је мокраћна бешика испуњена урином епител је тањи (свега 2-3 псеудореда); у релаксираном стању епител је дебљи (5-7 псеудоредова).



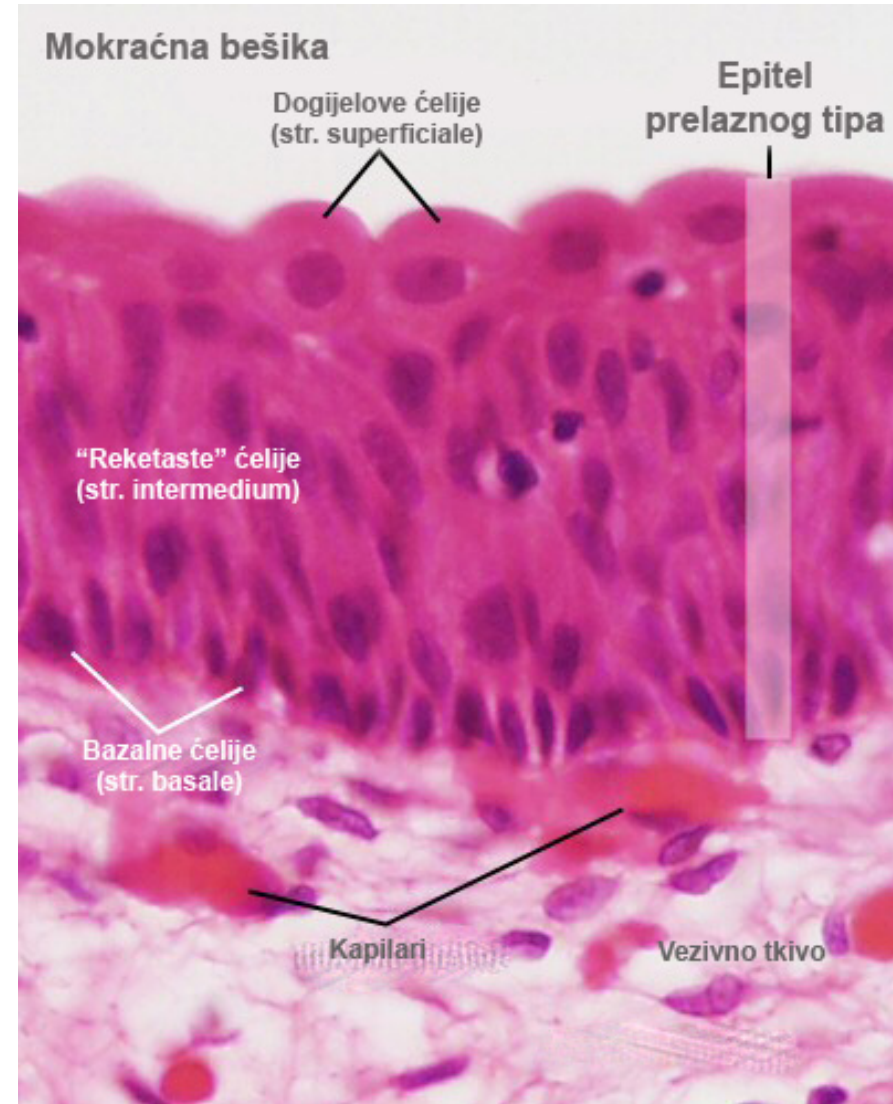
Базални слој уротела

- **Базални слој** (stratum basale) сачињавају базалне ћелије.
- То су **матичне ћелије** коцкастог облика.
- Између базалних ћелија **нема оклудентних спојева** који би изоловали екстрацелуларни одељак уротела од везивног ткива испод њега.
- **Једину баријеру** за пролаз молекула између екстрацелуларног одељка уротела и ламине проприје представља **врло танка базална ламина**.



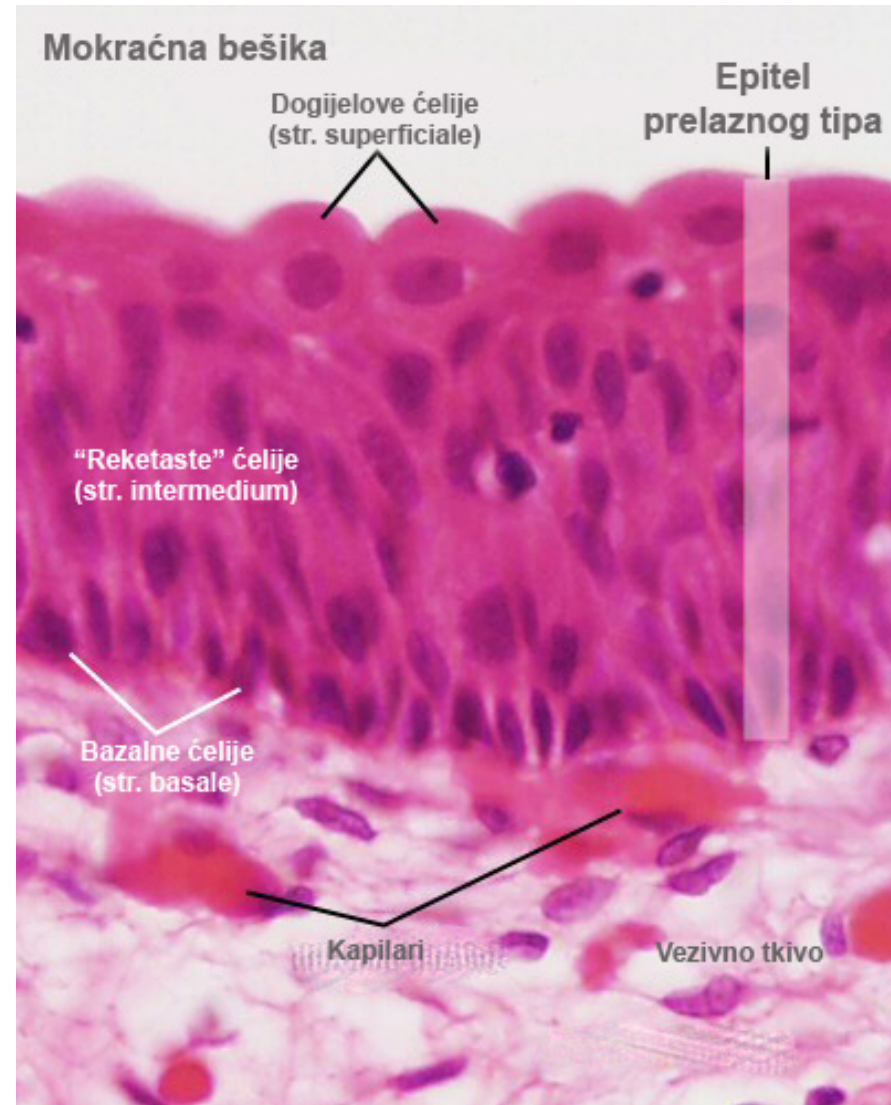
Интермедијарни слој уротела

- **Интермедијарни слој** (stratum intermedium) варира у дебљини.
- У условима **максималне дистензије** интермедијерне ћелије конституишу само **један слој**, у условима **релаксације** - **више слојева** и чине највећи део епитела.
- **Интермедијарне ћелије** су крушкастог облика (**облика тениског рекета**).
- Поседују **добро развијен Голџијев апарат** (као и Догијелове ћелије) - једна од најзначајнијих фаза диференцијације уротела.



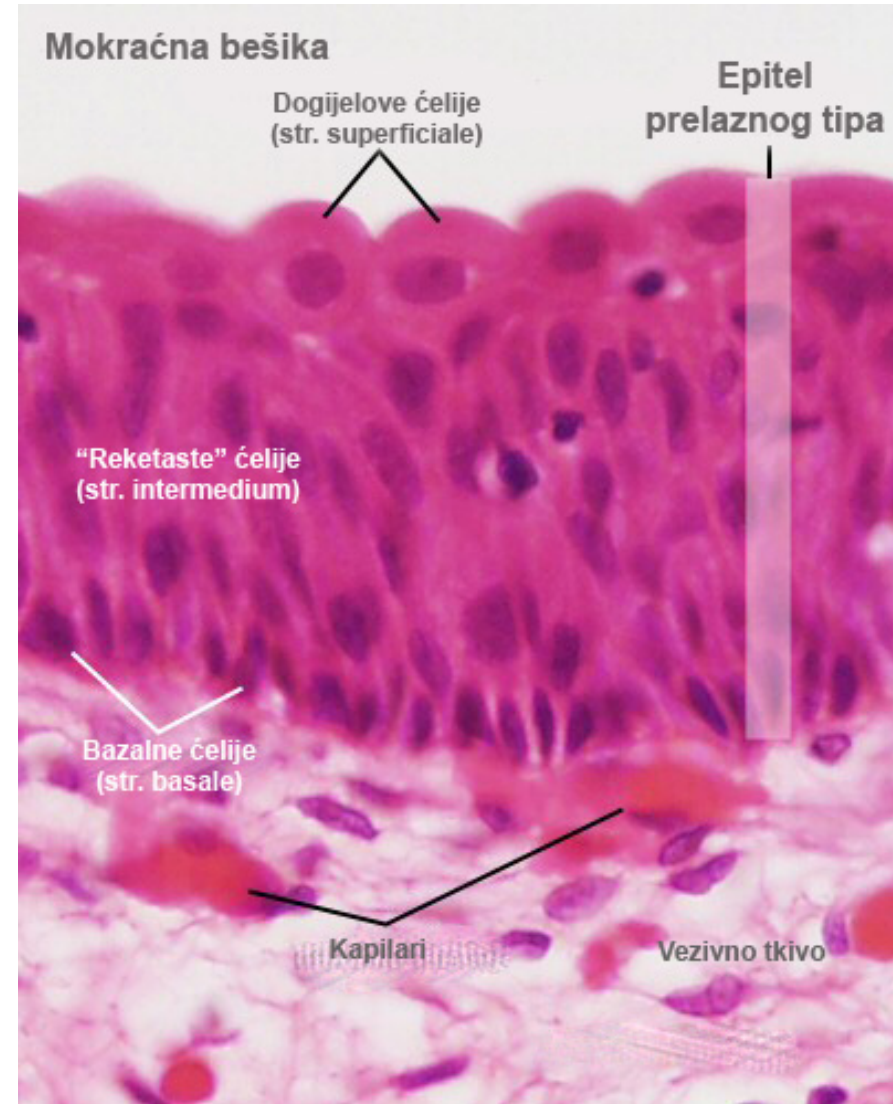
Интермедијарни слој уротела

- Голџијев апарат учествује у биосинтези специфичних региона плазмалеме (тзв. **плочица** (plaques)).
- Плочице се налазе **у мембранама дискоидних везикула** и у **апикалним деловима** плазмалеме суперфицијалних ћелија у коју се инкорпорирају за време дистензије епитела.
- Са базалне стране пружају **дуге цитоплазматске продужетке** до базалне ламине.



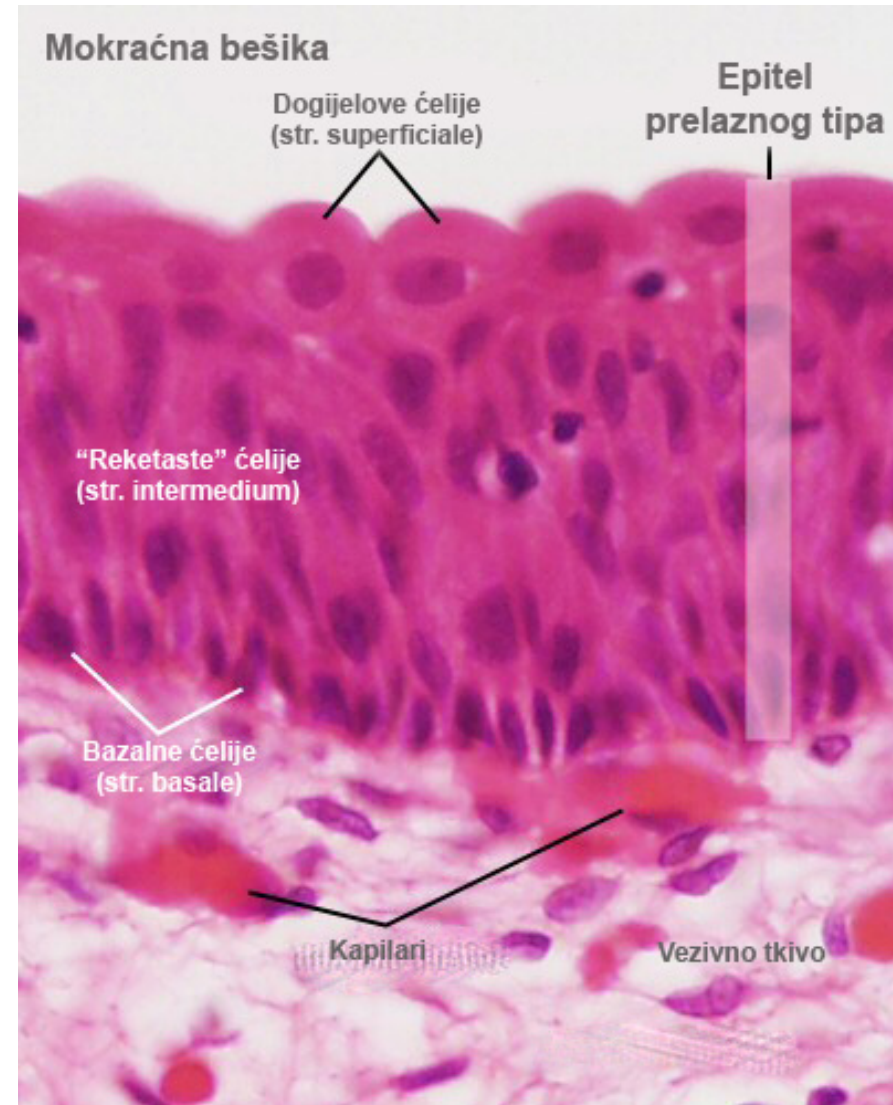
Суперфицијални слој уротела

- **Суперфицијални слој** (stratum superficiale) сачињавају **Догијелове ћелије**.
- Налазе се на површини епитела и представљу његове **најкрупније ћелије**.
- **Мењају свој изглед** зависно од степена дистензије.
- **Покривају интермедијарне ћелије** - као кишобран се надносе над њих.

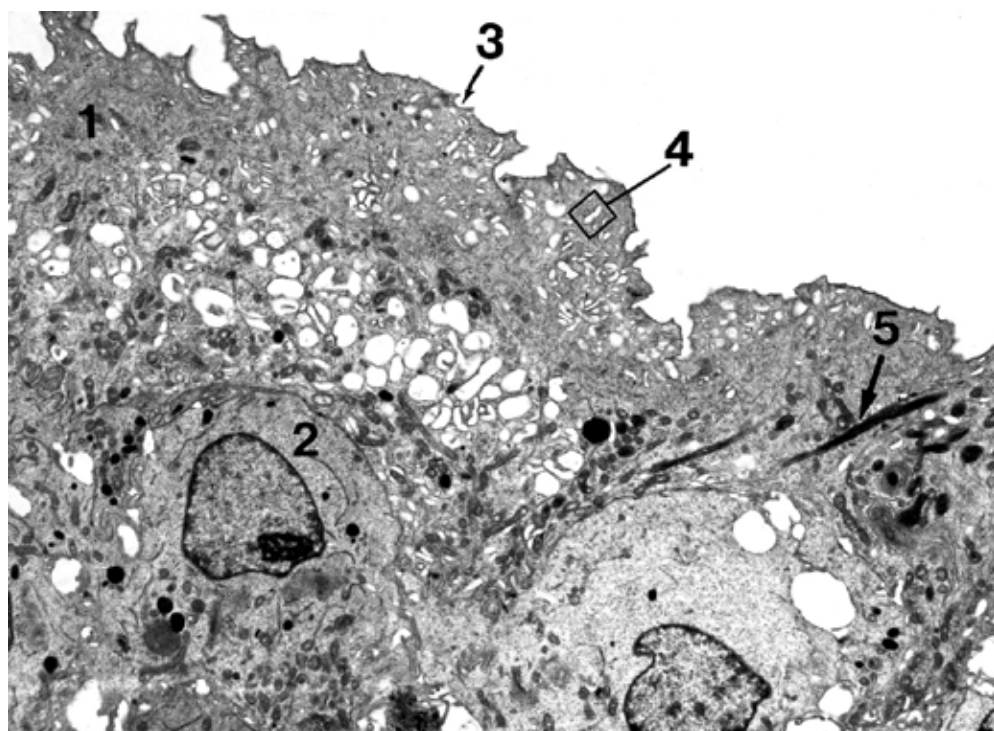


Суперфицијални слој уротела

- Врло крупне и често **мултинуклеусне ћелије**.
- Поседују бројне **специфичне дискоидне везикуле** које повећавају **капацитет апикалног дела** мембране за дистензију.
- Ове везикуле су формиране од **две конкавне плочице** које су идентичне плочицама од којих је састављена **апикална плазмалема**.

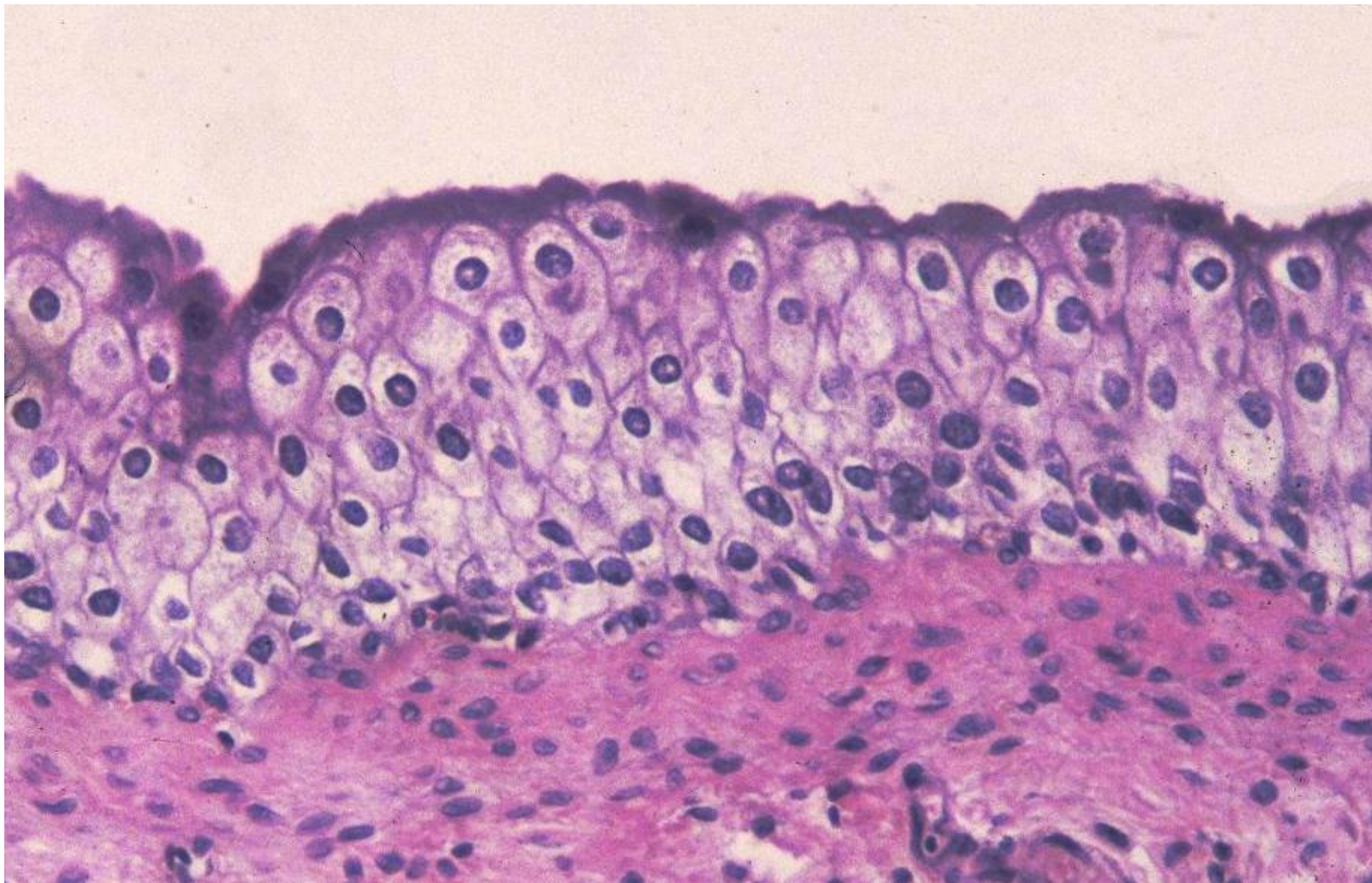


Епител прелазног типа TEM



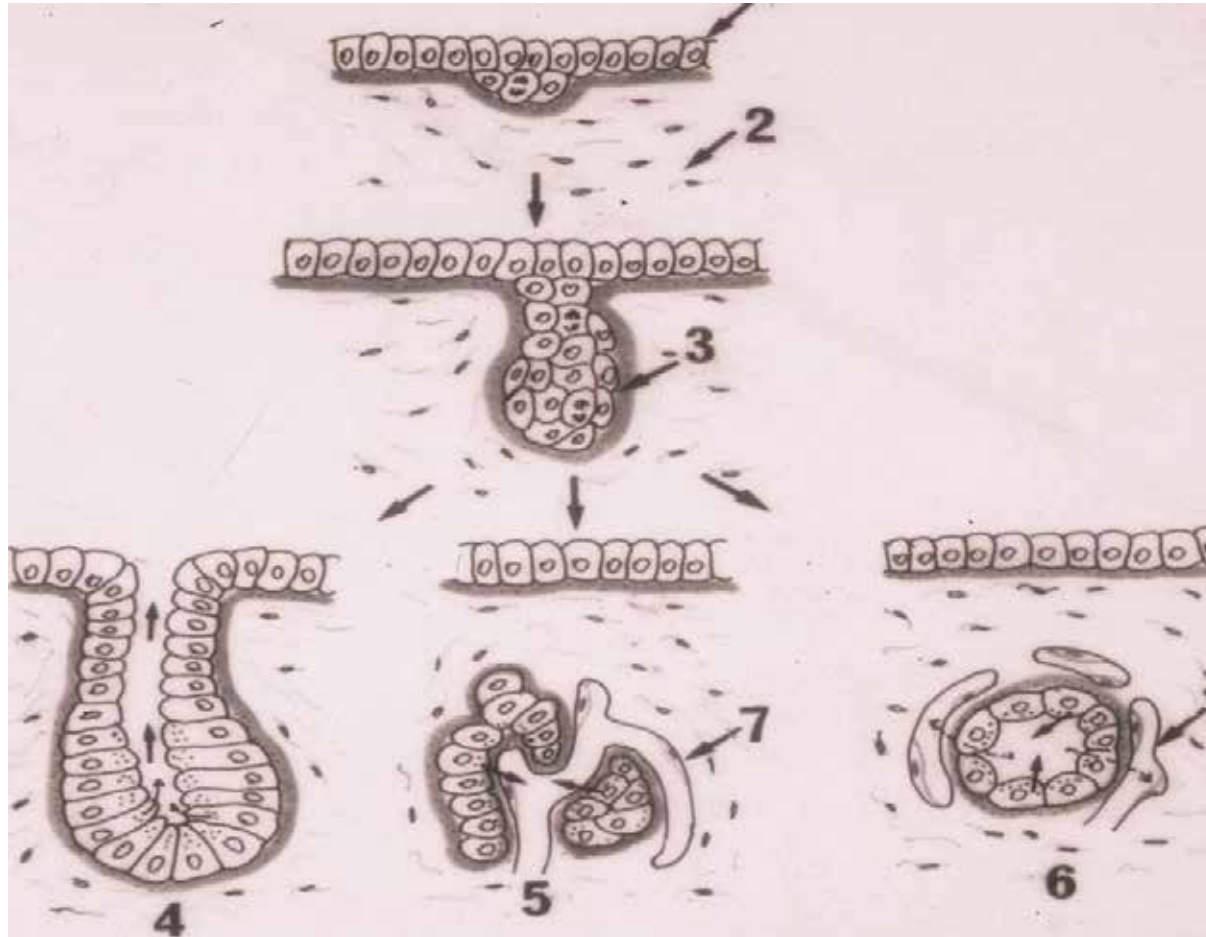
1. Суперфицијална ћелија
2. Интермедијарна ћелија
3. Плочице у ћелијској мембрани
4. Дискоидне везикуле у цитоплазми
5. Кератински филаменти

Епител прелазног типа



Жлездани епители

Жлездани епители - ембриогенеза



- Понирањем епителног ткива у везивно ткиво испод њега током ембрионалног развоја, епителне ћелије формирају екзокрине и ендокрине жлезде.

Жлездани епители (жлезде)

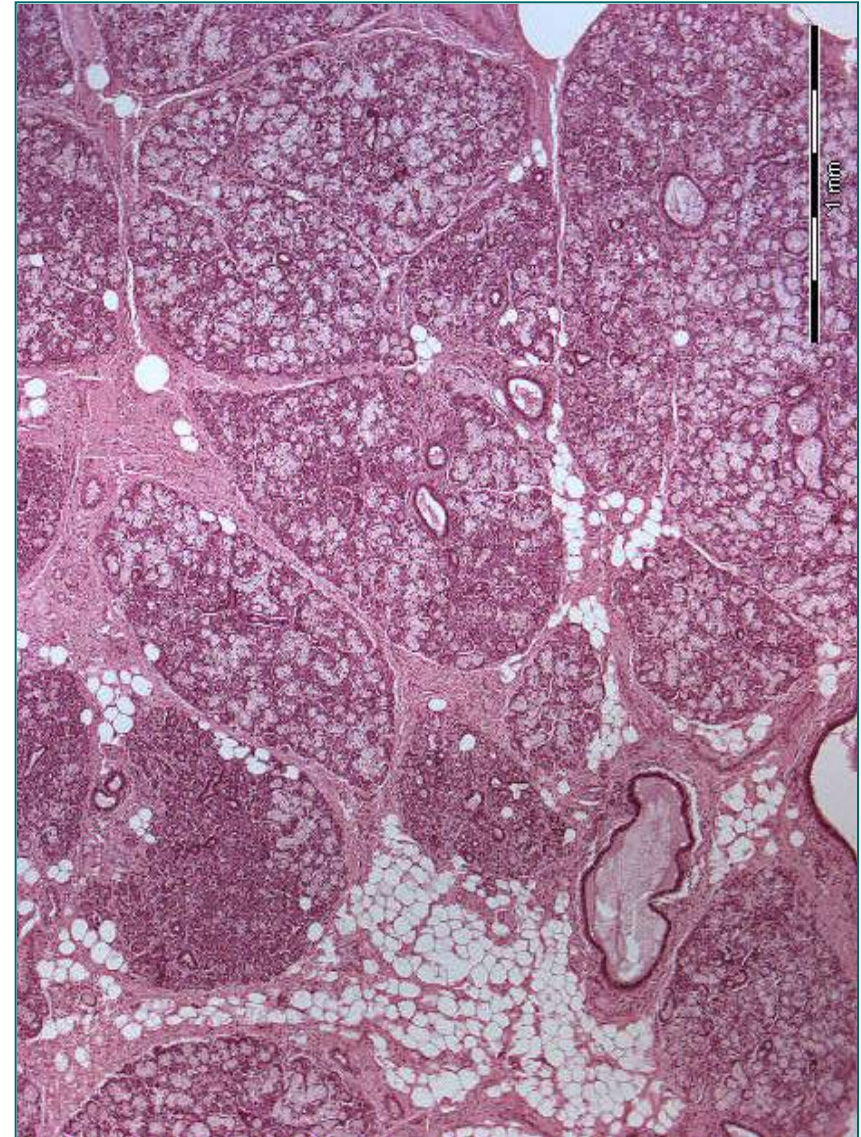
- n Жлездане епителе чине ћелије оспособљене да стварају и ослобађају продукте специфичног хемијског састава који имају одговарајућу улогу у организму.
- n Могу да синтетишу протеине (нпр. панкреас), биогене аmine (срж надбубрега), липиде (кора надбубрежне жлезде) или секрет који садржи истовремено више компоненти (нпр. млечна жлезда).
- n Према броју ћелија које улазе у њихов састав, жлезде се деле на:
 - n Једноћелијске (уницелуларне)

Ћелије ДНЕС-а; пехарасте ћелије
 - n Вишећелијске (мултицелуларне)

Састављене од накупина жлезданих епителних ћелија (панкреас, надбубрежна жлезда, пљувачне, знојне, лојне и друге жлезде).

Жлездани епители (жлезде)

- Мултицелуларне жлезде грађене су од **строме** и **паренхима**.
- **Строму** чине:
 - **Капсула** која обавија жлезду
 - **Септе** које деле паренхим на лобусе и лобулусе
 - **Растресито везивно ткиво** унутар лобулуса
- **Паренхим** граде ћелије које облажу секретне јединице и изводне канале (функционално активни део жлезде, жлезда у ужем смислу)

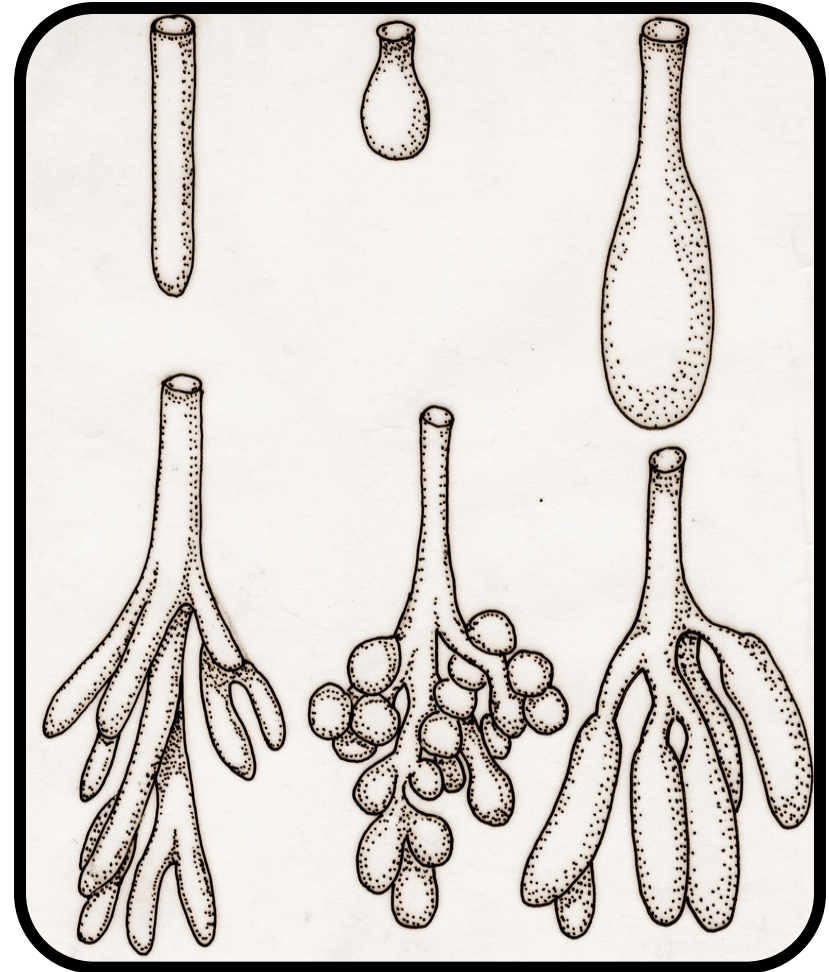


Жлездани епители (жлезде)

- Према начину излучивања секрета, жлезде се деле на:
- Егзокрине – задржавају везу са покровним епителом преко изводних канала
- Ендокрине – током ембриогенезе се кида веза са покровним епителом и продукти синтезе (хормони) се луче у крвоток.

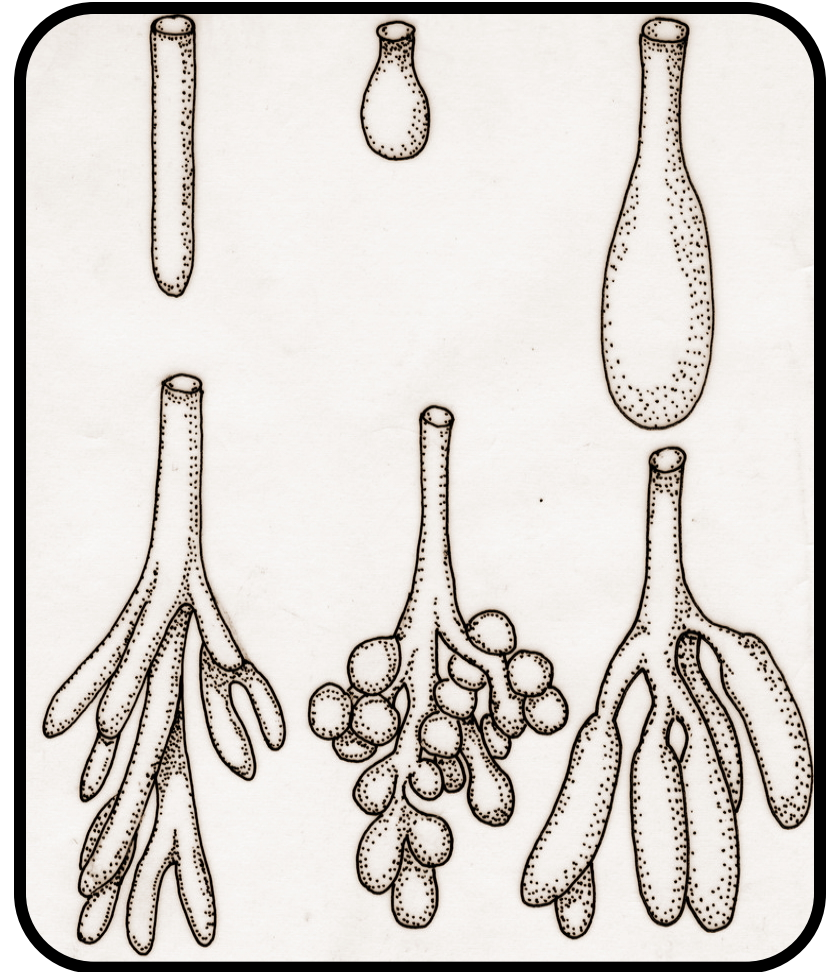
Жлездани епители (жлезде)

- п Егзокрине жлезде се састоје од секретног дела и изводних канала (дуктуса).
- п Према облику секретног дела, жлезде се деле на:
 - п тубуларне
 - п ацинусне
 - п алвеоларне
 - п тубулоацинусне
 - п тубулоалвеоларне



Жлездани епители (жлезде)

- Уколико екзокрине жлезде немају дуктус или имају **само један изводни канал** у који се улива **искључиво једна секретна јединица**, називају се **просте жлезде**.
- Жлезде са **више секретних јединица** прикључених на **један изводни канал** називају се **разгранате жлезде**.
- Оне које имају **разгранат систем канала** називају се **сложене жлезде**.



Жлездани епители (жлезде)

n Просте жлезде

Праве тубуларне

Завијене тубуларне

Алвеоларне

n Разгранате жлезде

Тубуларне

Алвеоларне

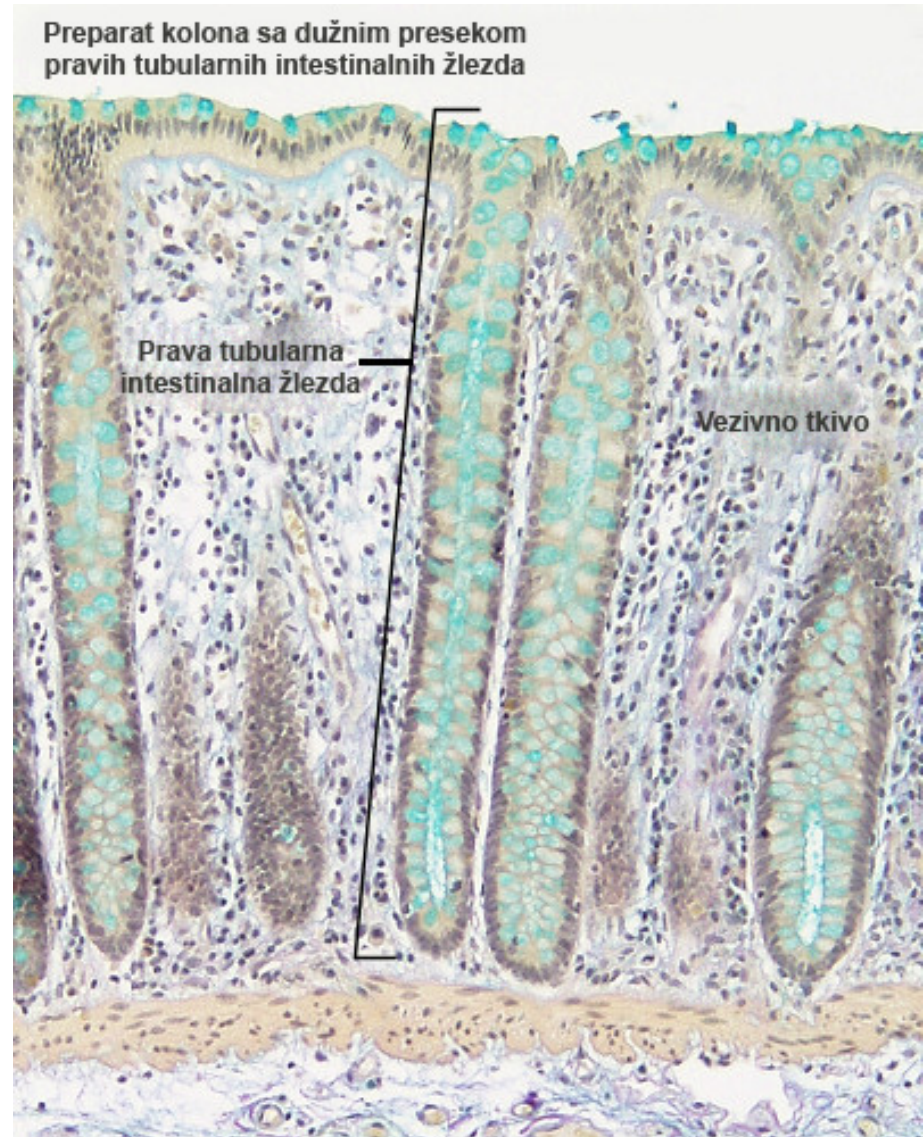
n Сложене жлезде

Тубуларне

Тубулоацинусне

Тубулоалвеоларне

Алвеоларне



Жлездани епители (жлезде)

n Просте жлезде

Праве тубуларне

Завијене тубуларне

Алвеоларне

n Разгранате жлезде

Тубуларне

Алвеоларне

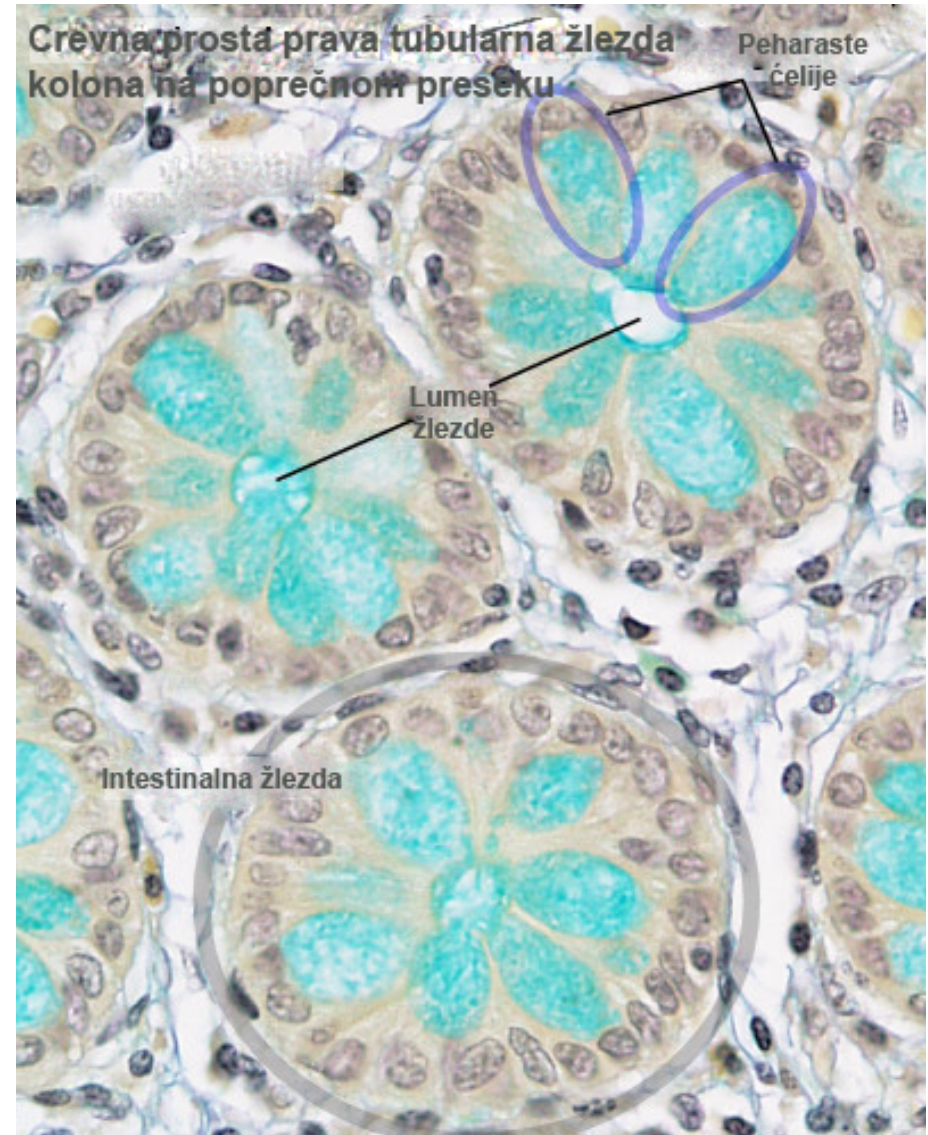
n Сложене жлезде

Тубуларне

Тубулоацинусне

Тубулоалвеоларне

Алвеоларне




Жлездани епители (жлезде)

n Према **начину секреције**, жлезде се деле на:

n **Мерокрине**

Секретне грануле се ослобађају егзоцитозом


merocrine



n **Апокрине**


Заједно са секретним продуктом губи се и део
цитоплазме са апикалног пола ћелије

apocrine



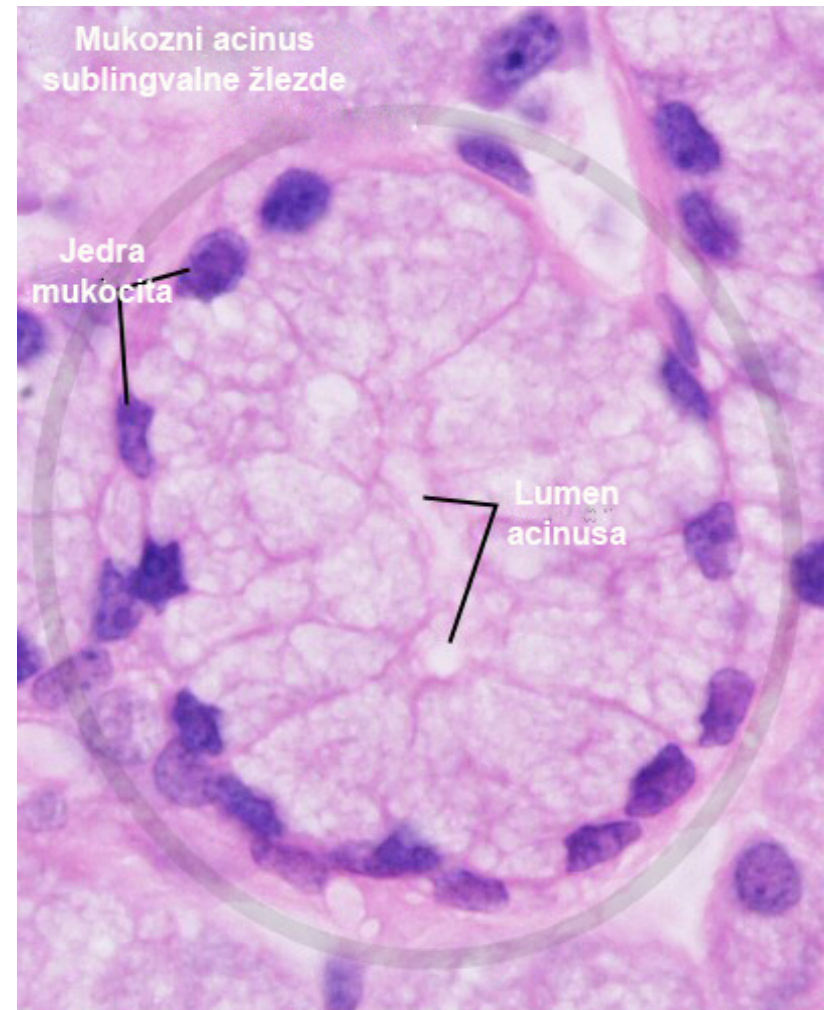
n **Холокрине**

Цела ћелија улази у састав секрета (лоја)



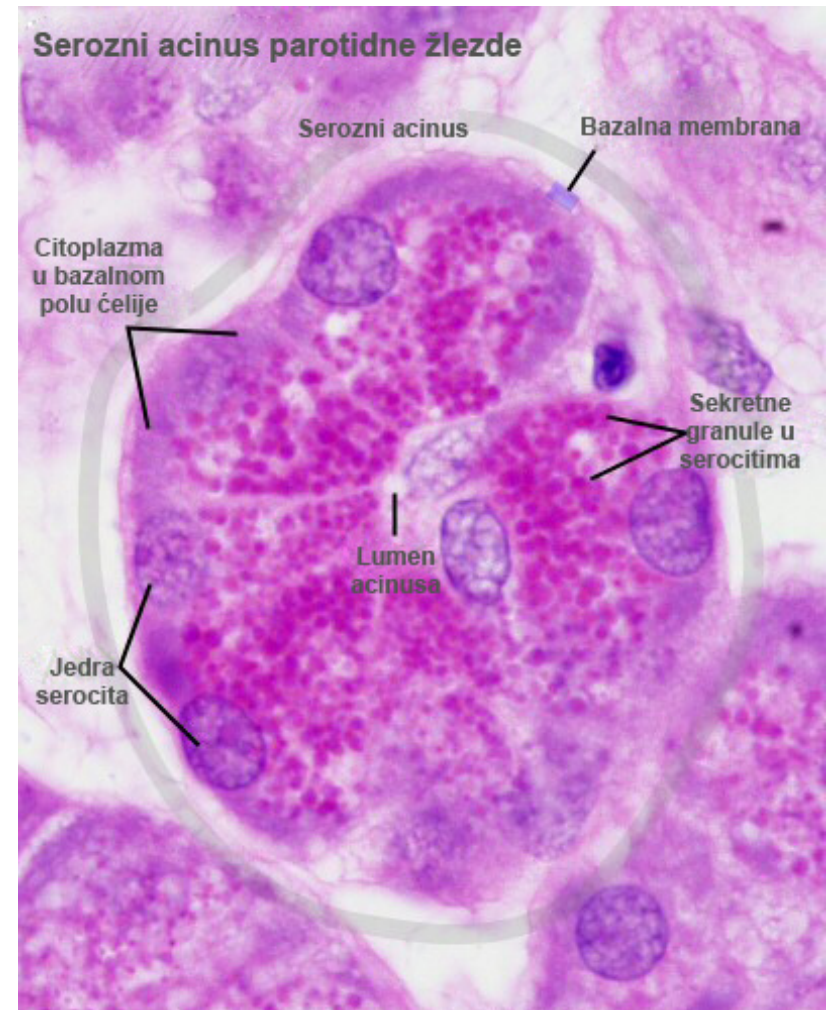
Жлездани епители (жлезде)

- Према конзистенцији и саставу излученог секрета, жлезде се деле на:
- **Мукозне**



Жлездани епители (жлезде)

- Према конзистенцији и саставу излученог секрета, жлезде се деле на:
- **Мукозне**
- **Серозне**



Жлездани епители (жлезде)

- Према конзистенцији и саставу излученог секрета, жлезде се деле на:
- **Мукозне**
- **Серозне**
- **Мешовите (серомукозне)**

